

症例3



公立玉名中央病院

中央検査部

布上 暁

【 症 例 】 72歳 女性

【現病歴】 2012年1月、咽頭痛・咳嗽の為、近医を受診。その際白血球減少を指摘されたが投薬により咳嗽症状は軽快した。5月に右耳が腫脹し、近くの耳鼻科を受診し内服を開始、皮疹出現し新たに皮膚科を受診。白血球減少が続いていた為、当院内科へ紹介となった。紹介時の症状としては、悪寒・嘔気・発熱・右前腕部膿疱を認めた。

【既往歴】 子宮筋腫・痔ろう・骨粗鬆症

【検査結果】

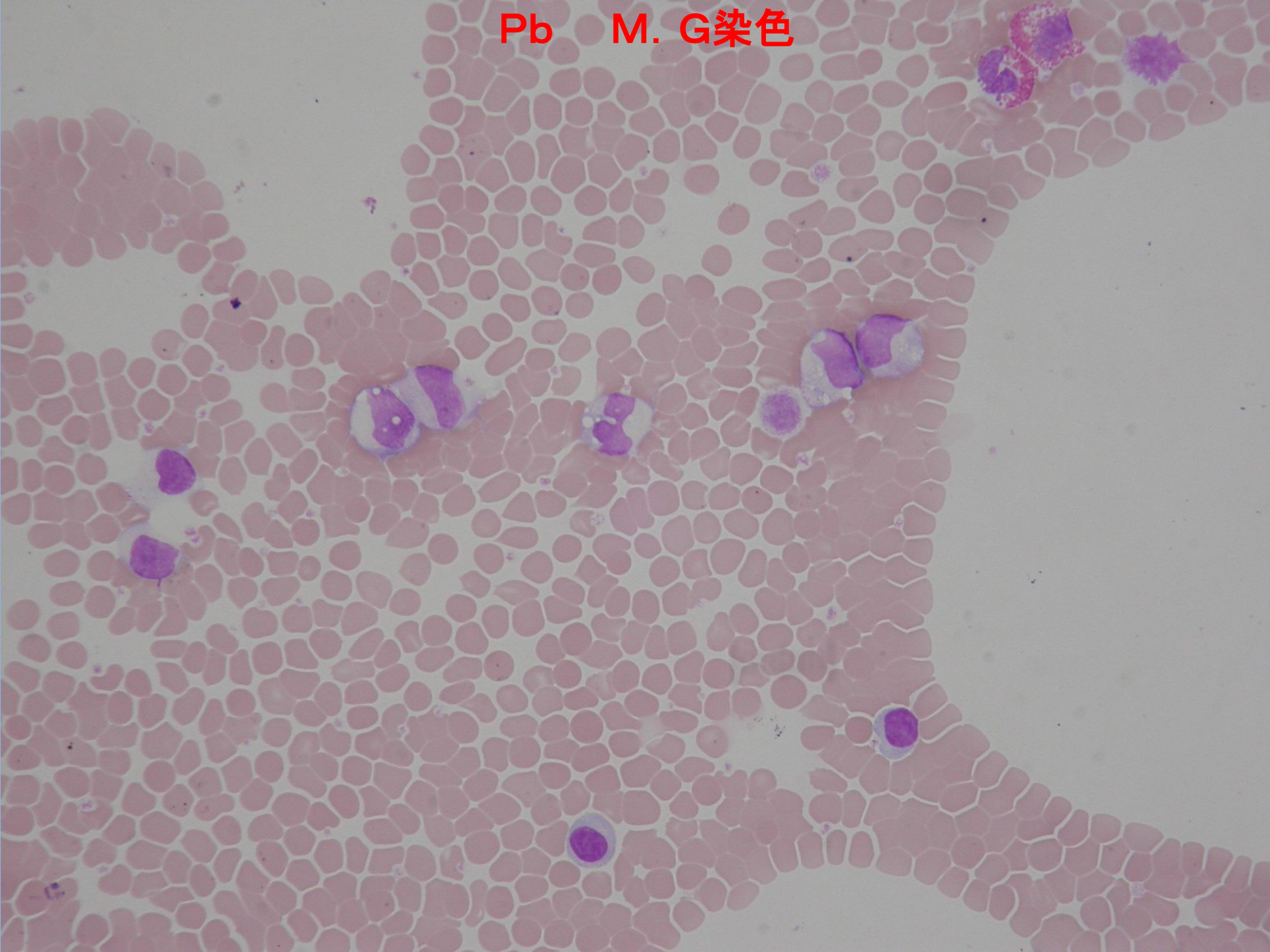
AST 18 ALT 15 LDH 178 ALP 337 γ GTP 32 T-BIL 0.2 Na 139 K 3.7 Cl 101
TP 6.6 ALB 3.0 BUN 12.8 CRE 0.49 CRP 0.7(+)

WBC 2190 RBC 407 Hb 12.3 Ht 36.5 MCV 89.7 MCH 30.2 MCHC 33.7 PLT 52.0
Ret 12.3
末梢血分画(Stab 1 Seg 0 Baso 8 Eosin 8 Mo 40 Ly-mph 41 Aty-lym 2

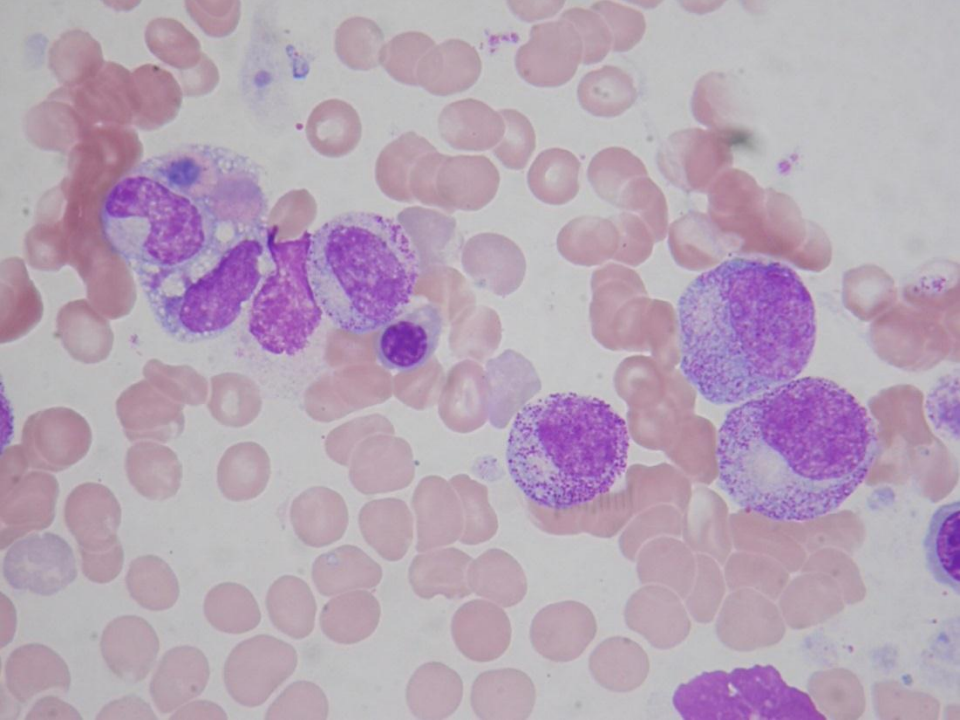
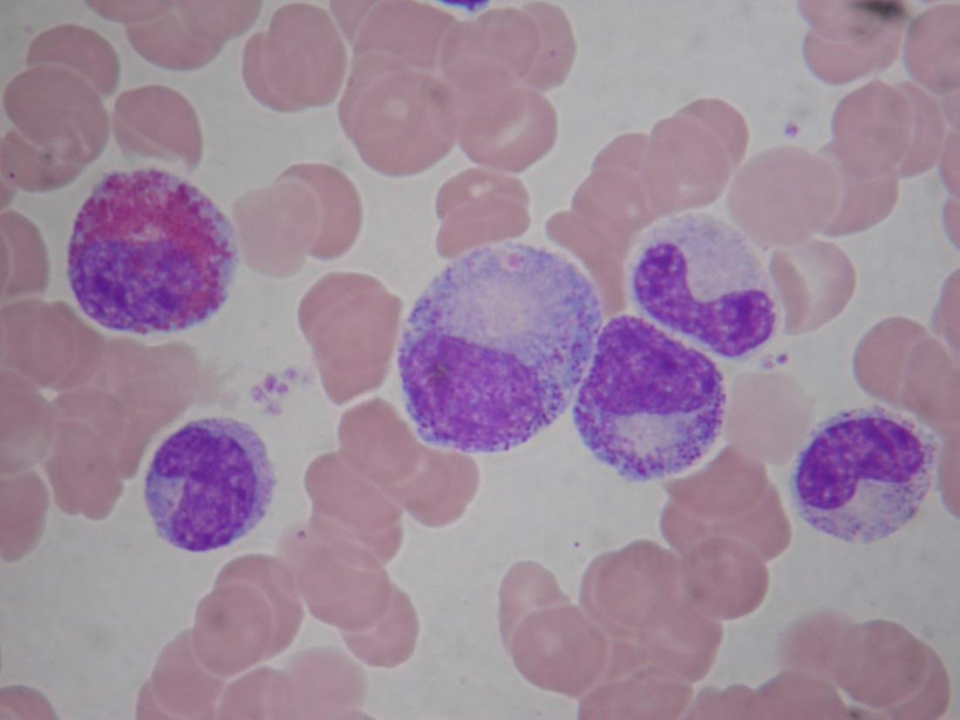
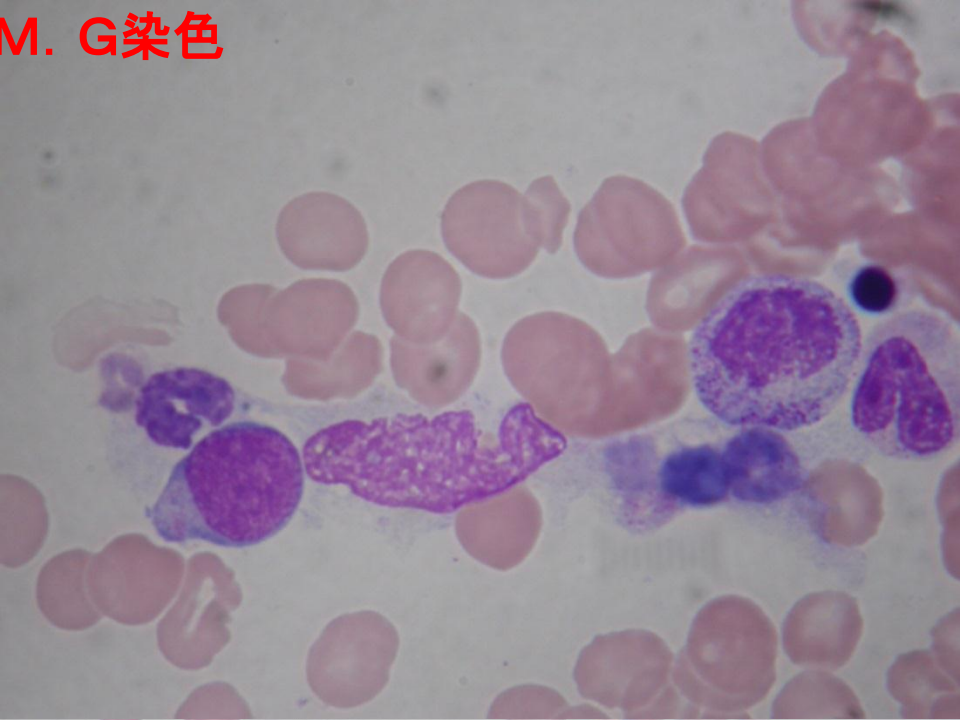
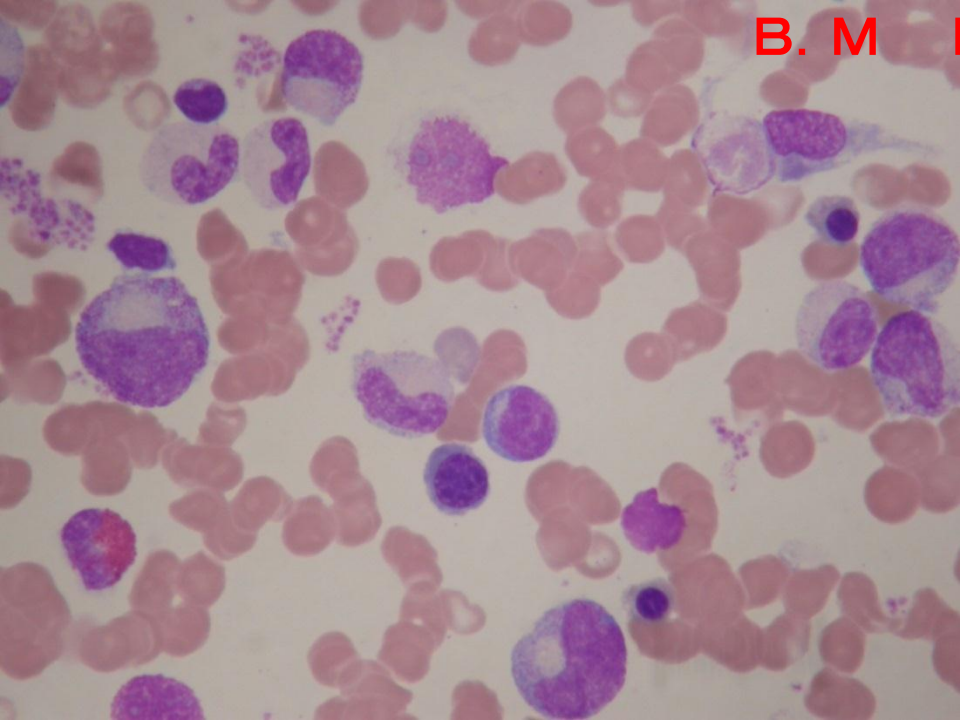
骨髓データ

NCC 155000 M/gk 78 M/E 4.1
Erythro 17.6 Myeloid 65.0(blast 0.8 Pro 11.8 Myelo 10.2 Meta 19.4 Stab 21.0 Seg 1.6 Eosin
6.8 Baso 0.6 L-Mitosis 0.4) Lympho 5.6 Mono 2.4 Plasma 1.0 Retic 0.6 M/gk 0.2

Pb M. G染色



B. M M. G染色



B. M M. G染色

