

# 症例 1

熊本機能病院  
臨床検査課  
飯干 和江

**【症例】** 79歳、男性

**【主訴】** 右母指・示指の腫れ

**【既往歴】**交通事故にて内臓破裂・右下腿切断  
胃Ca・C型肝炎・食道静脈瘤・腸閉塞・  
HT・DM...etc

**【家族歴】**特になし

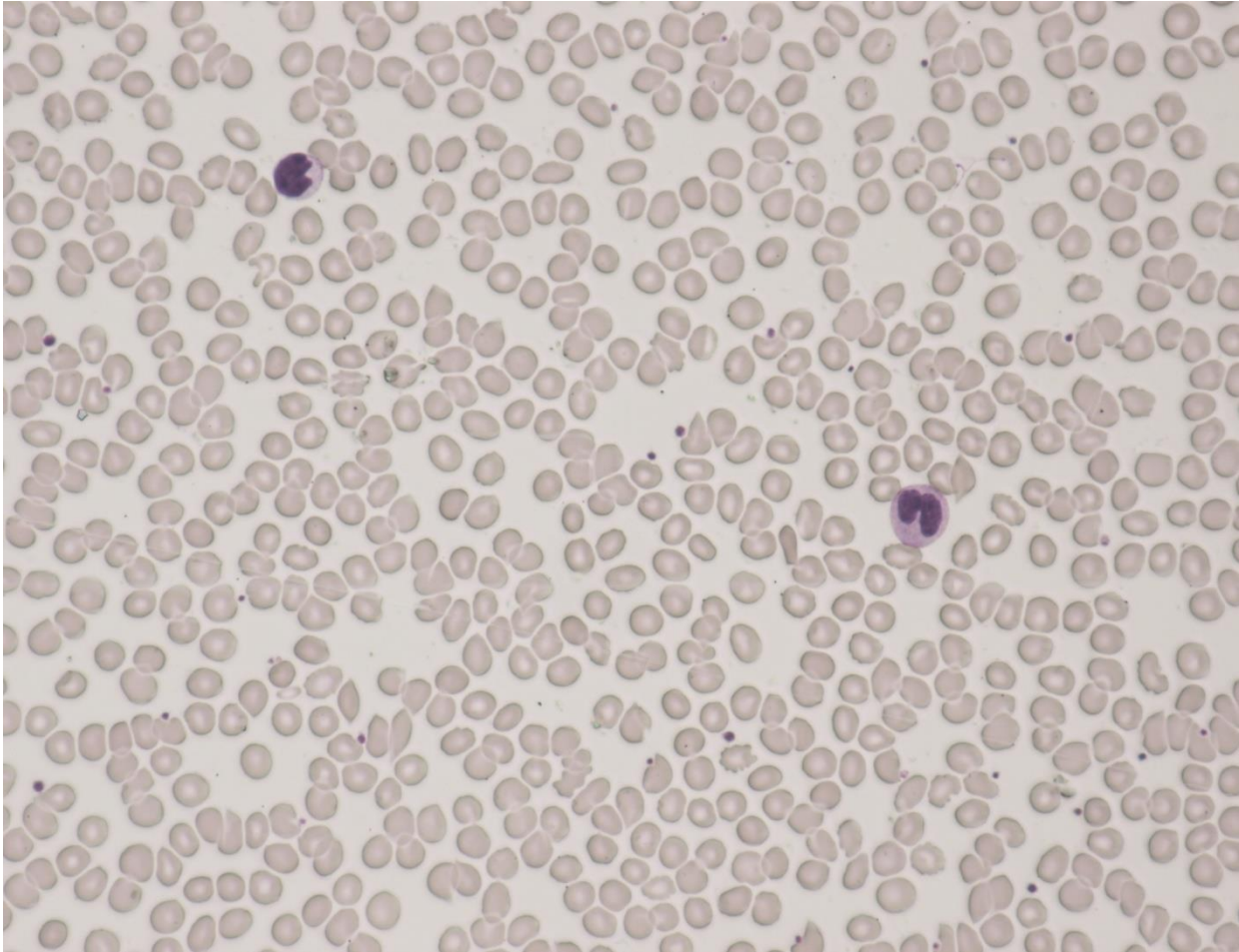
**【現病歴】**

右母指・示指が腫れたため、当院を受診  
血液検査での血液像に異常が見られたため、  
熊本赤十字病院に紹介となる

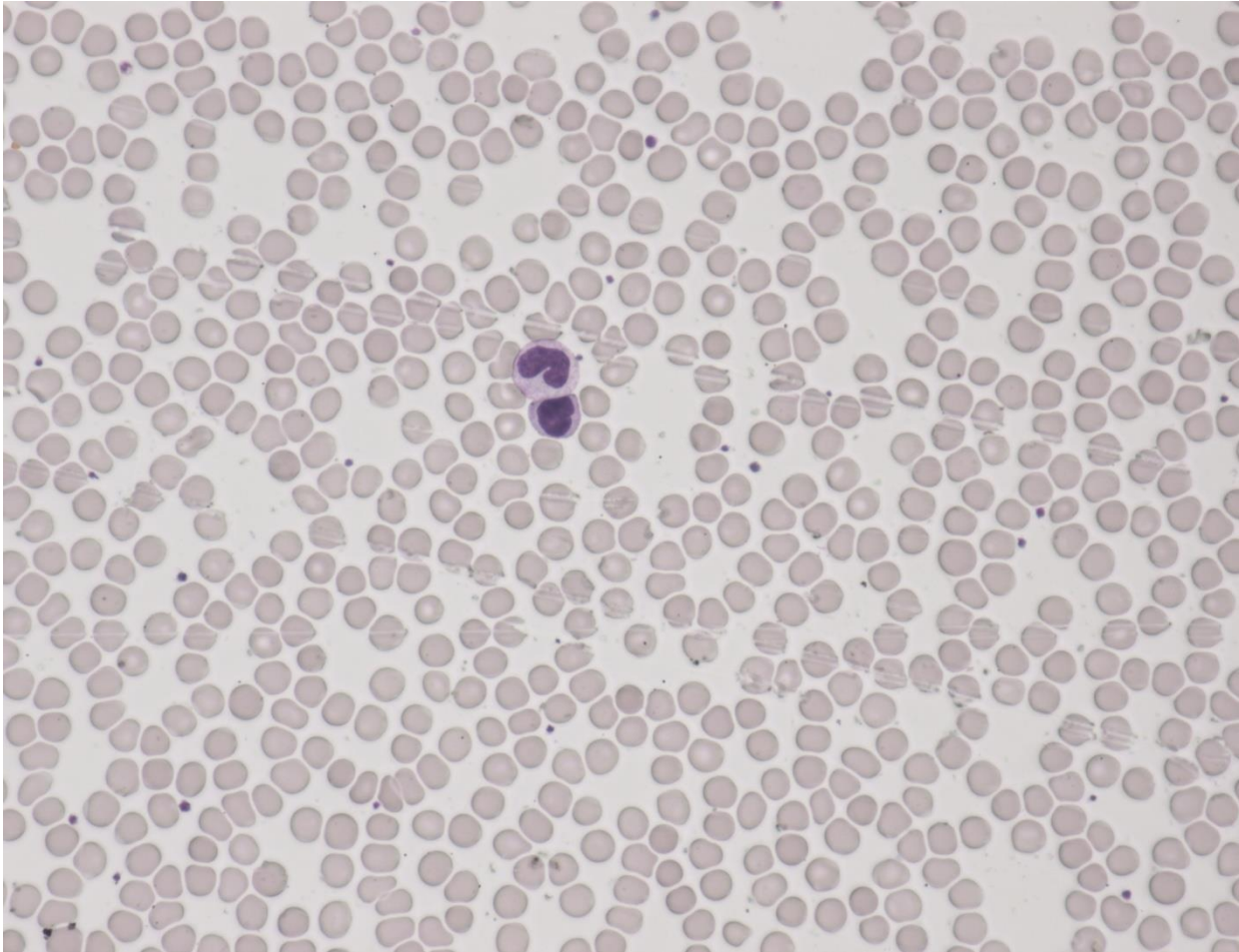
## 2011年9月3日外来受診時検査結果

生化学検査			血液検査					
BUN	22.3	mg/dl	WBC	4.1	$\times 10^3/\mu\text{L}$	Seg	30.4	%
CRE	1.0	mg/dl	RBC	3.66	$\times 10^6/\mu\text{L}$	Lymph	51.8	%
Na	136	mEq/L	Hb	11.9	g/dl	Mono	15.7	%
K	4.4	mEq/L	Ht	35.2	%	Eosino	1.7	%
Cl	103	mEq/L	MCV	95.9	fl	Baso	0.4	%
CRP	0.020以下	mg/dl	MCH	32.5	pg			
GOT	60	U/L	MCHC	33.9	%			
GPT	44	U/L	PLT	156	$\times 10^3/\mu\text{L}$			

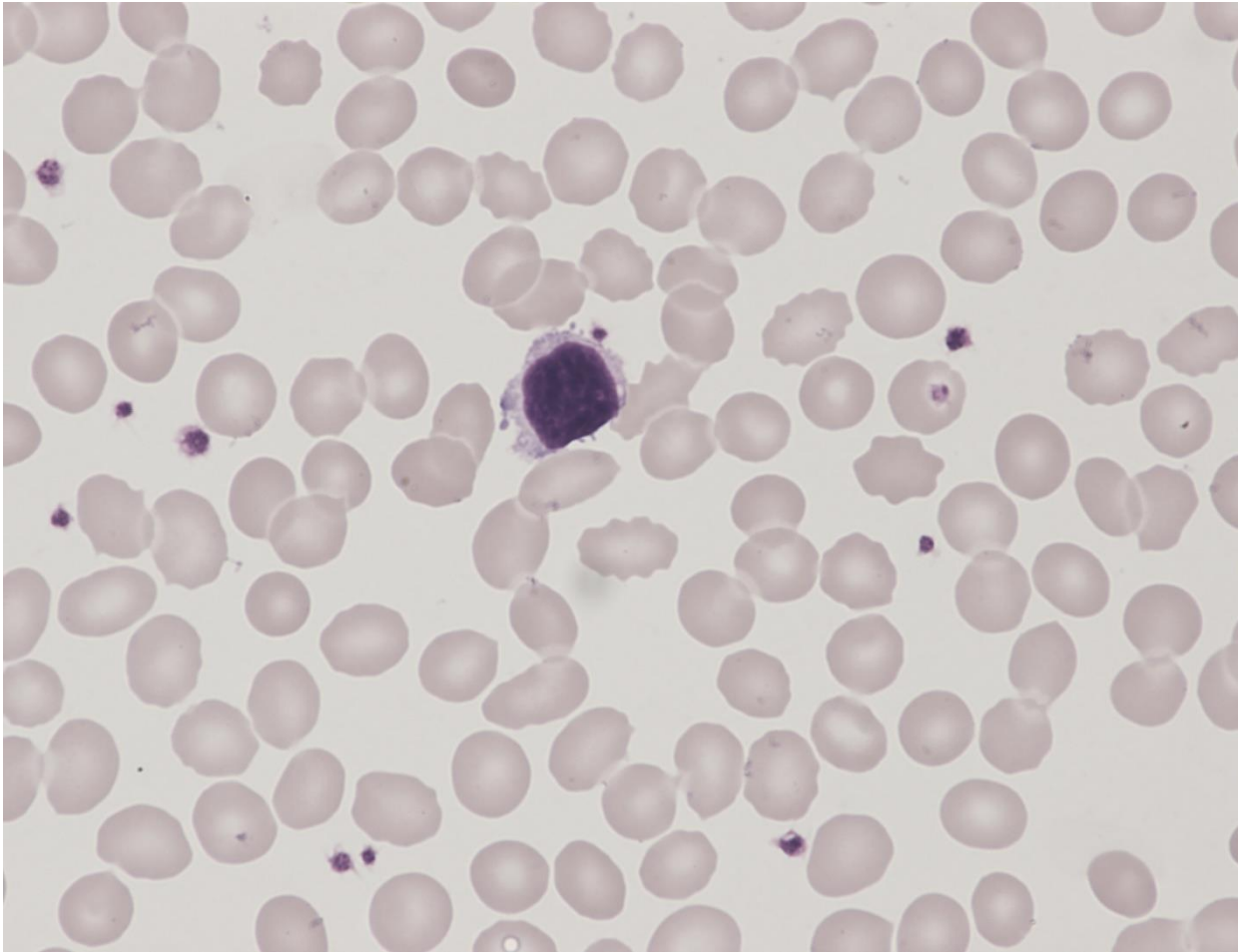
# 末梢血MG × 100



# 末梢血MG × 100



# 末梢血MG × 1000



# 末梢血MG × 1000

