

# 症例3

- ・症例・・・43歳男性
- ・主訴・・・食欲不振、腹部膨満感
- ・既往歴・・・特になし
- ・現病歴

献血に行き白血球増多を指摘され、すぐに受診するよう言われたが放置していた。  
同月末から食欲不振と腹部膨満感出現、血液検査の結果、白血球増多、血小板増多認められた。

# 血液・凝固検査結果

WBC	366 × 10 <sup>2</sup> /μ l
RBC	462 × 10 <sup>4</sup> /μ l
Hb	13.6 g/dl
Hct	43.1 %
MCV	93.3 fl
MCH	29.4 pg
MCHC	31.6 %
PLT	39 × 10 <sup>4</sup> /μ l
Ret	40 ‰

PT(%)	95.8 %
PT(INR)	1.03
APTT(秒)	37.6 sec
APTT(%)	60.2 %
Fib	329.8 mg/dl

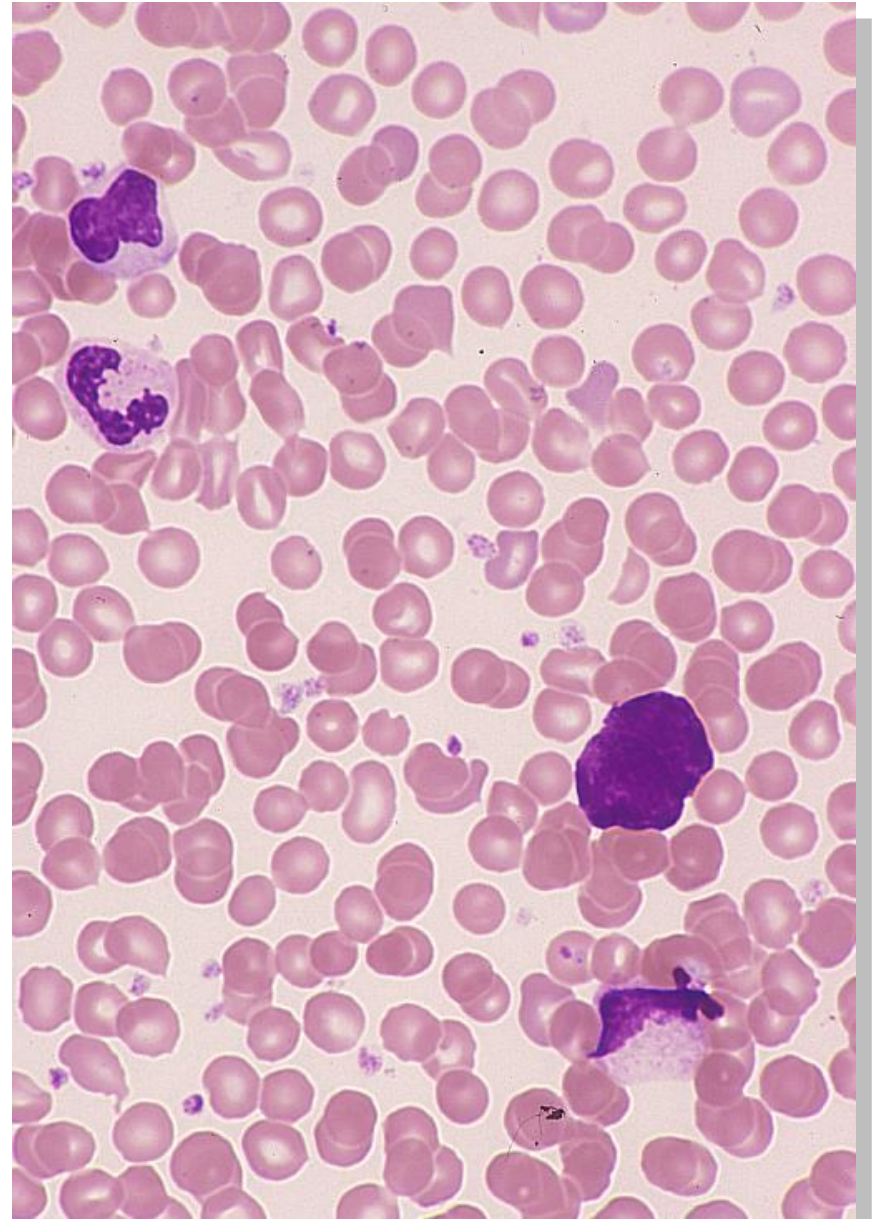
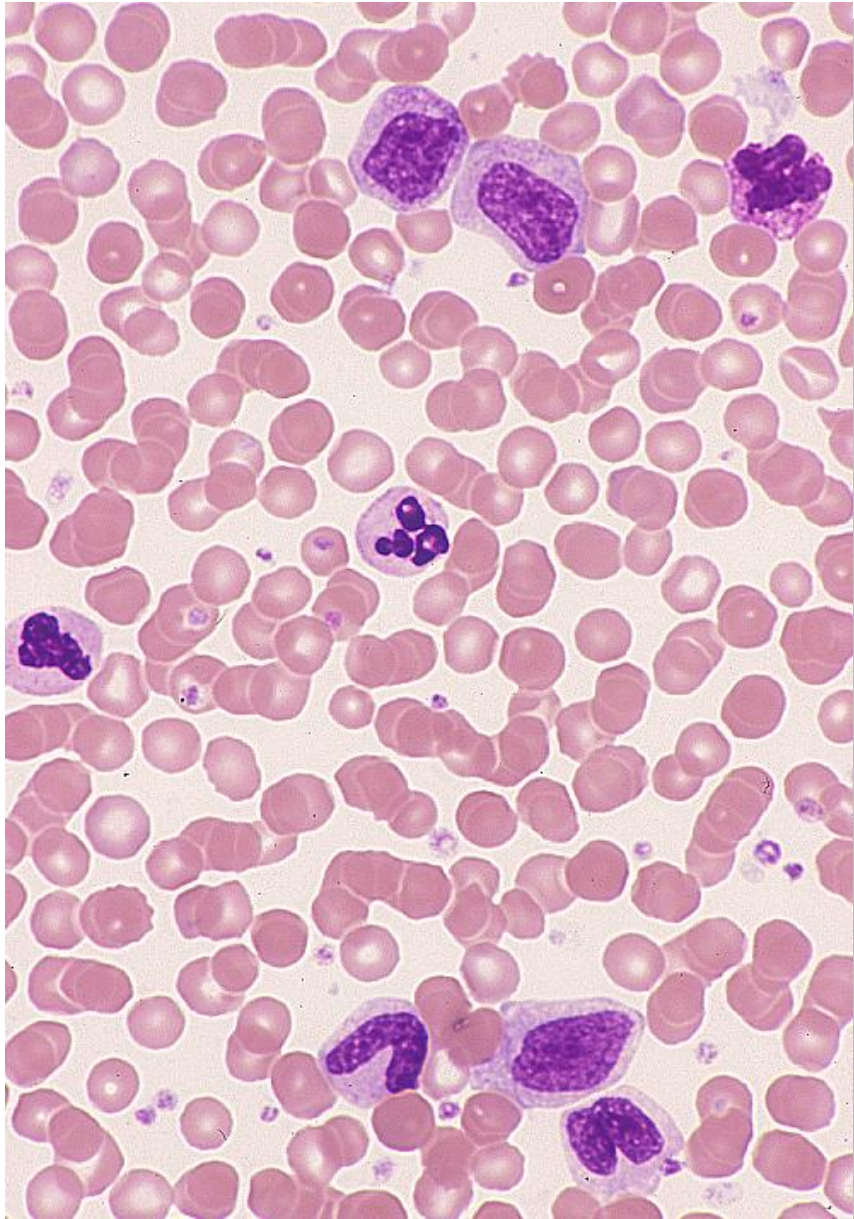
# 生化学検査結果

BUN	9	mg/dl
CRE	0.72	mg/dl
UA	11.3	mg/dl
GLU	88	mg/dl
TC	126	mg/dl
TG	197	mg/dl
Na	143	mEq/dl
K	4.1	mEq/dl
Cl	108	mEq/dl
CRP	1.83	mg/dl

TP	7.1	g/dl
ALB	4.3	g/dl
A/G	1.5	
T-Bil	0.4	mg/dl
AST	18	IU/l
ALT	15	IU/l
LDH	430	IU/l
ALP	309	IU/l
GGT	47	IU/l
AMY	64	IU/l

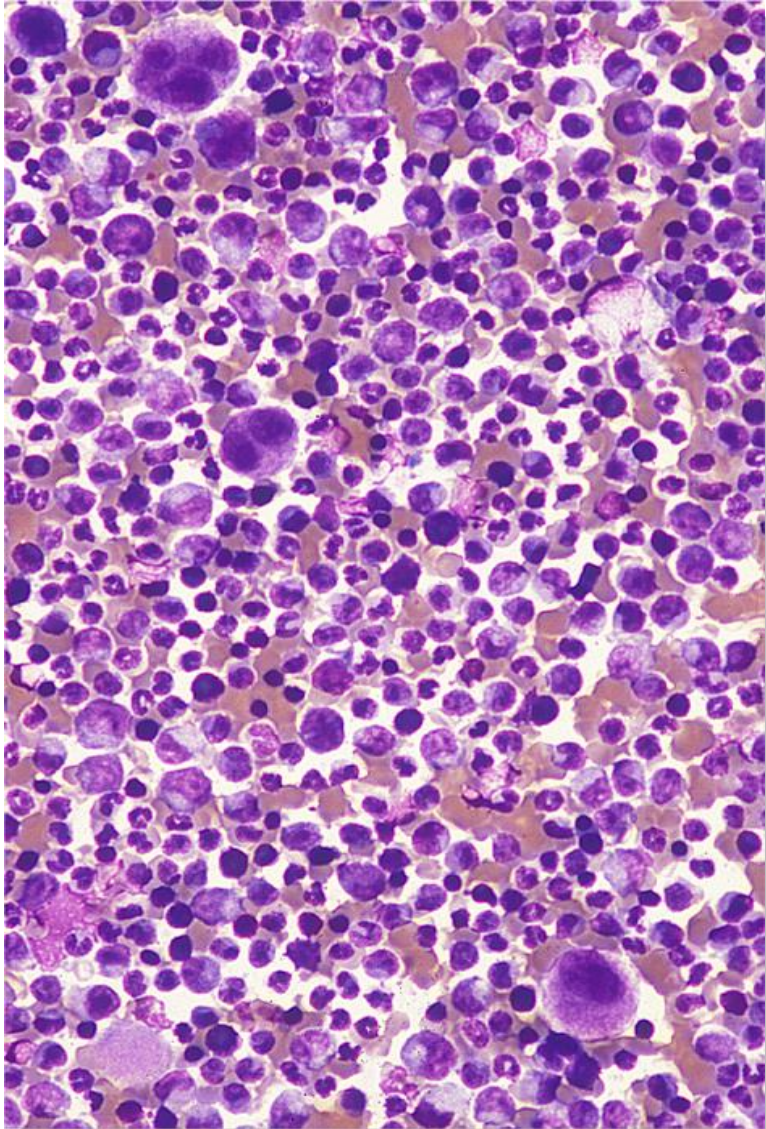
**P B**

**× 400**

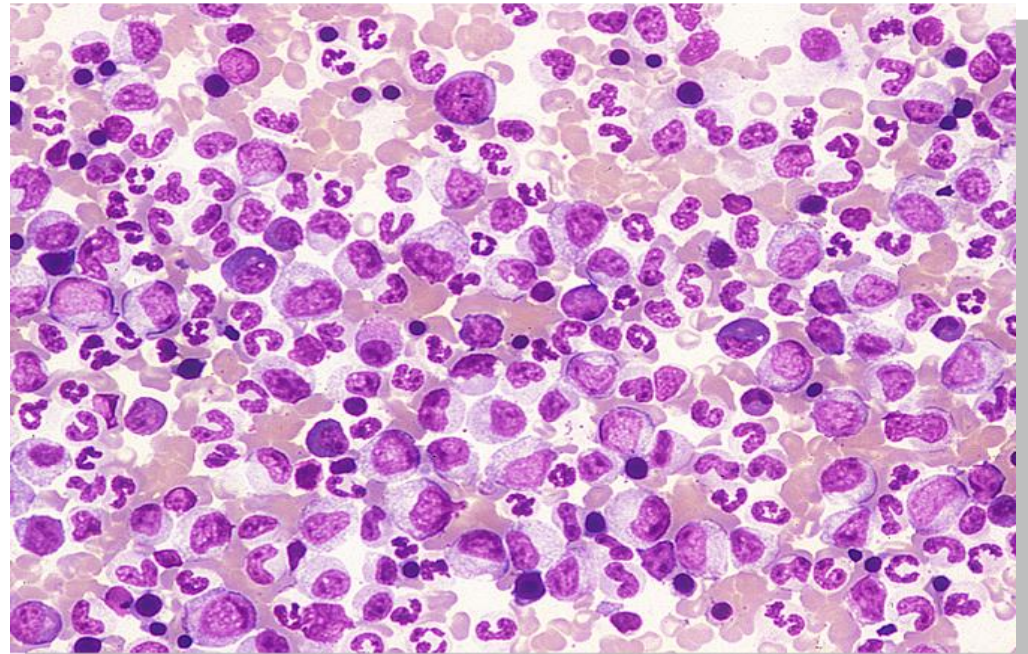


# B M

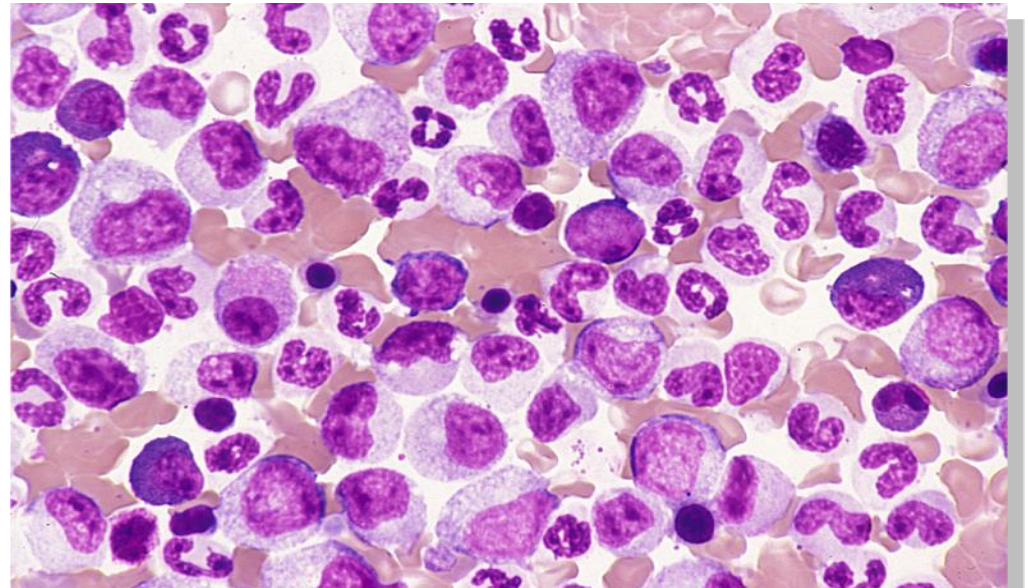
NCC 66.9 万/ $\mu$ l, MgK 88 / $\mu$ l



× 100



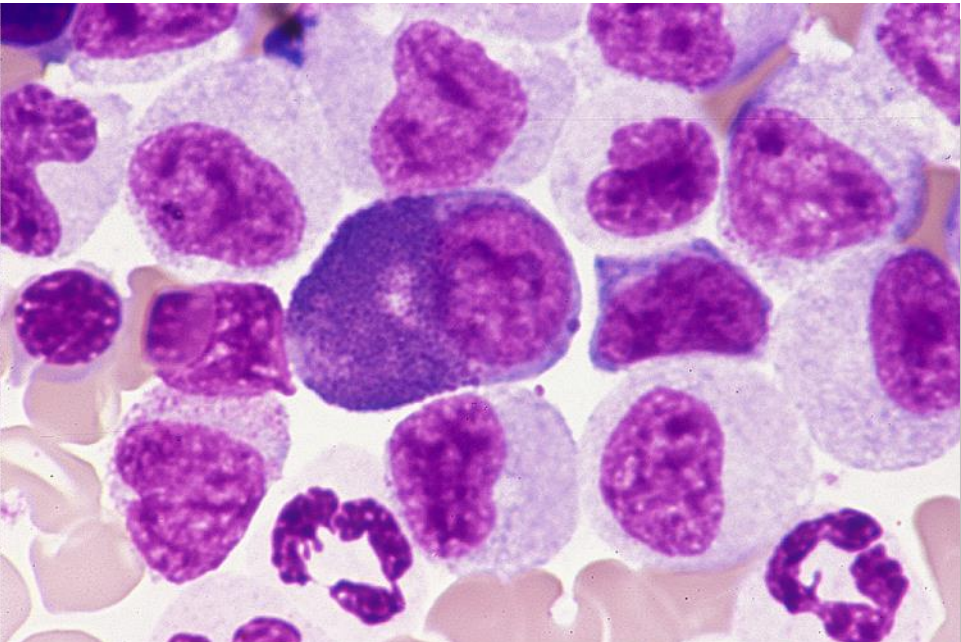
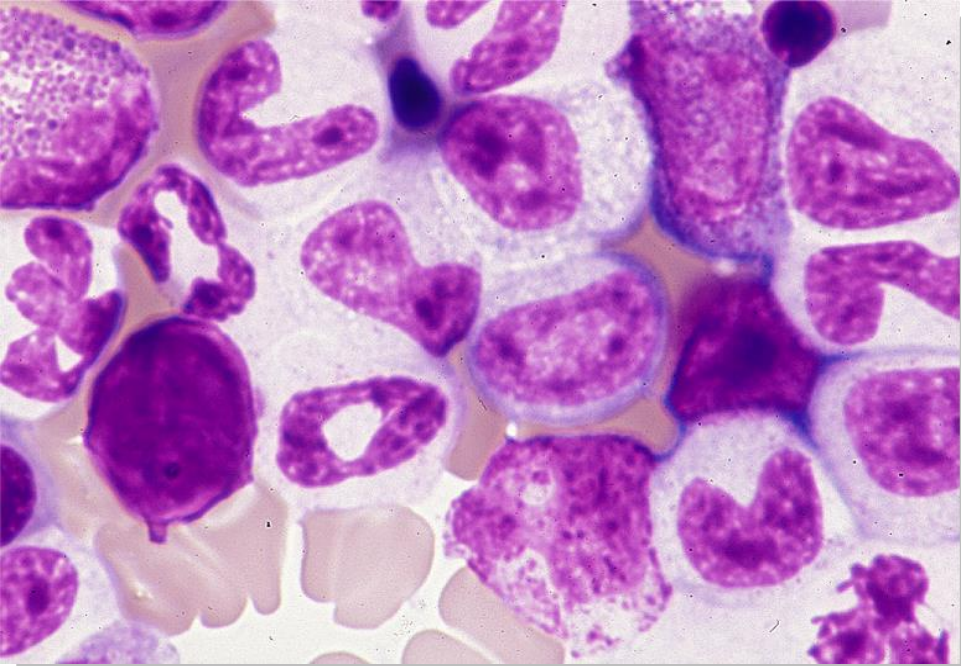
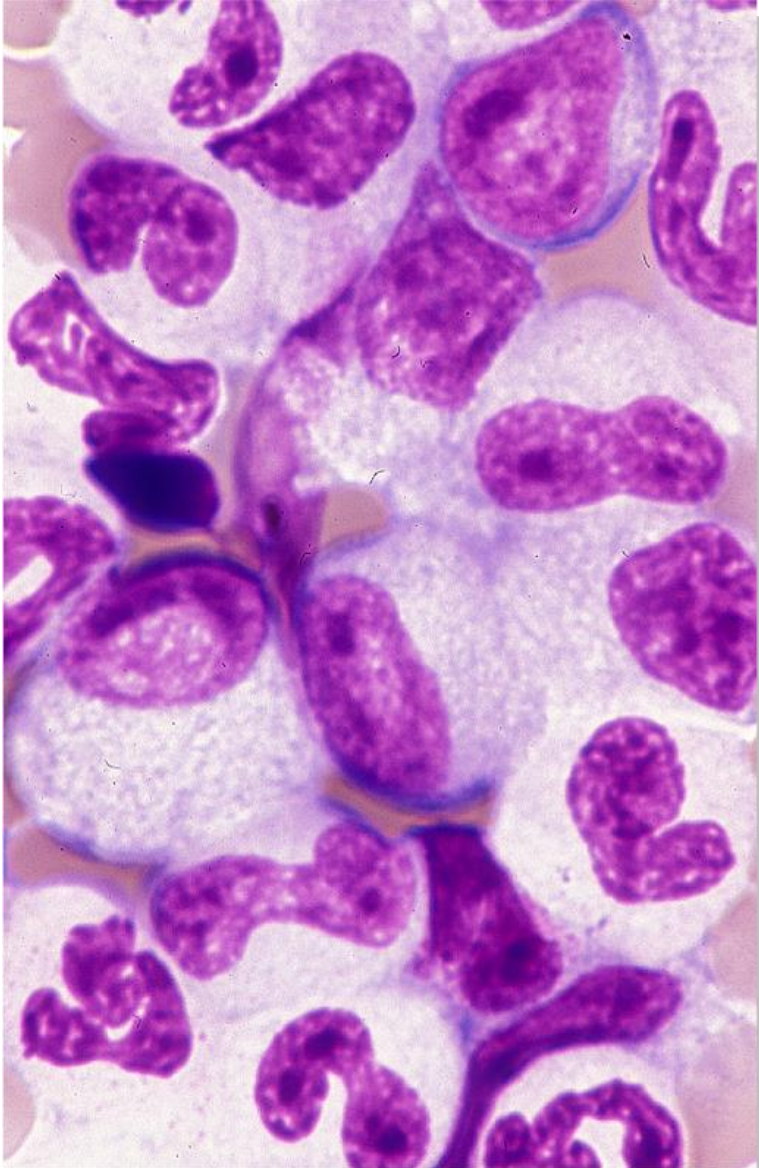
× 200



× 400

**B M**

× 1000



**B M**

× 1000

