

8月23日（火）に行われた研修会の症例の追加データや解説の一部を掲載しています。
 復習等にお役立てください。

【症例1】セザリー症候群

症例

【年齢・性別】40歳代 男性

【主訴】発赤

【既往歴】特になし

【現病歴】海外滞在中に顔に発赤を認め、近医受診したが、診断名がはっきりとしなかった。
 帰国後、精査・加療目的で当院を受診した。

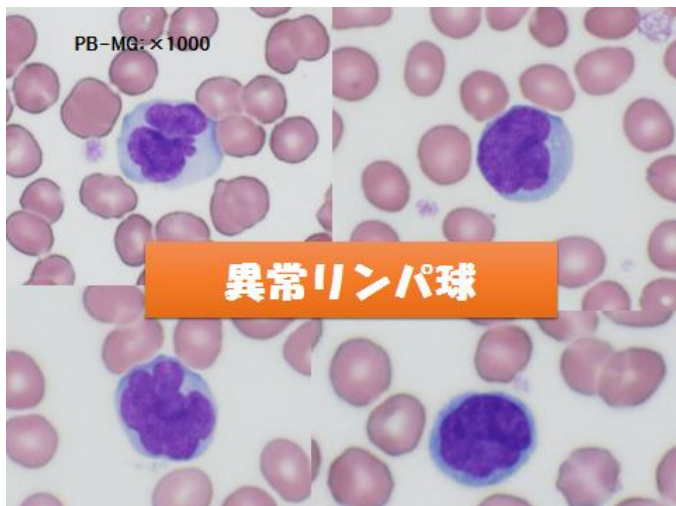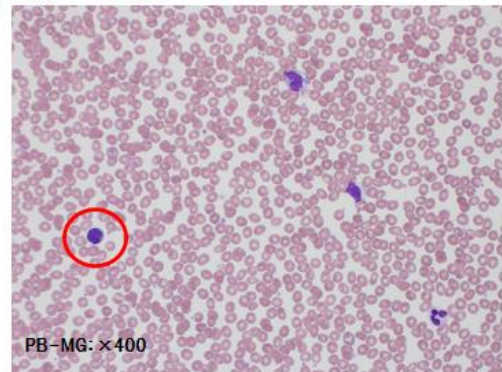
検査データ(来院時)

TP	7.2 g/dL	LD	270 U/L
Alb	4.6 g/dL	GGT	8 U/L
Na	140 mEq/L	AMY	108 U/L
K	3.8 mEq/L	CK	77 U/L
Cl	106 mEq/L	CRP	0.04 mg/dL
Ca	9.2 mg/dL	SAA	<5.0 µg/dL
UA	4.3 mg/dL	Zn	94 µg/dL
UN	18.3 mg/dL	T-Chol	157 mg/dL
Crea	0.65 mg/dL	TG	150 mg/dL
eGFR	>90	HDL-C	51 mg/dL
T-Bil	0.6 mg/dL	P-Glu	81 mg/dL
AST	18 U/L	HbA1c	4.8 %
ALT	12 U/L	HbF	1.2 %

検査データ(来院時)

WBC	5.6 ×10 ³ /µL	Neutro	46.0
RBC	3.88 ×10 ⁵ /µL	Lymph	43.1
Hb	12.3 g/dL	Mono	6.6
Ht	36.9 %	Eo	4.1
MCV	95.1 fL	Baso	0.2
MCH	31.7 pg		
MCHC	33.3 g/dL	PT	11 秒
RDW	13.2 %	PT%	123 %
PLT	217 ×10 ³ /µL	PT-INR	0.91
Pct	0.2 %	APTT	37.2 秒
MPV	9.2 fL	APTT%	65 %
PDW	9.6 fL	DD	0.6 µg/mL

末梢血液像



目視結果

WBC	5.6 ×10 ³ /µL	Stab	1 %
Neutro	46.0 %	Seg	51 %
Lymph	43.1 %	Lymph	17 %
Mono	6.6 %	Mono	5 %
Eo	4.1 %	Eo	2 %
Baso	0.2 %	Baso	0 %
sIL-2R: 2476 U/mL		Other	24 %
		Other:核切れ込みリンパ球	

表面マーカー解析



陽性 CD2, CD3, CD4, CD5
陰性 CD7, CD8, CD25

セザリー症候群 vs ATL

分類	セザリー症候群	ATL
抗HTLV-1抗体	-	+
核染色性	淡染	濃染
クロマチン	(やや)繊細	粗剛
核形状	鰭状	花卉状
CD25	±	+
CCR4	±	+

抗HTLV-1抗体: (-)

セザリー症候群

定義

《WHO分類2008》
紅皮症、全身リンパ節腫脹、末梢血に脳回状の核を持つセザリー細胞を認める。さらに、以下を1つ以上満たす。
 1. [セザリー細胞 ≥ 1000/mm³ (末梢血)]
 2. [CD4/CD8比 ≥ 10]
 3. [細胞マーカーの一部欠如]

疫学

- ・皮膚リンパ腫の5%以下。(稀な疾患)
- ・60歳以上の男性に多く、予後は悪い。

症状

- ・紅皮症が主体で、全身リンパ節腫脹を認める。
- ・浮腫、脱毛、苔癬化、爪の変形などを伴うことが多い。

セザリー症候群

表面マーカー

- 陽性**
CD2, CD3, CD5, CCR4, TCRαβ, cutaneous lymphocyte antigen (CLA)
- 陰性**
CD7, CD8, CD26

T細胞の性格を持つ。
大多数がヘルパー型のCD4⁺, CD8⁻。

遺伝子・染色体

- ・T細胞受容体 (TCR) βおよびγ鎖遺伝子の再構成を認める。
- ・特異的な染色体異常はない。

セザリー細胞

形態

- ・小型～中型の細胞。
- ・クロマチン(は(やや)繊細。
- ・淡染状で、切れ込みなどの不整を有する核。

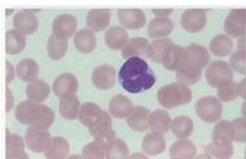
セザリー細胞の核の表現

- ・脳回状
- ・鰭状
- ・ティッシュペーパーを丸めたような
- ・猫の爪のひっかき傷

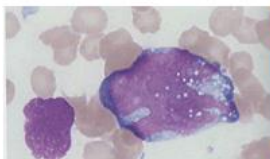
鑑別

異常リンパ球???

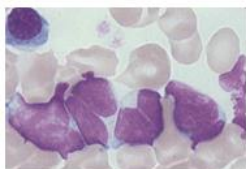
- ・成人T細胞白血病(ATL)
- ・濾胞性リンパ腫(FL)
- ・びまん性大細胞型B細胞リンパ腫(DLBCL)
- ・マントル細胞リンパ腫(MCL)
- ・パーキットリンパ腫(BL)
- ・ヘアリー細胞白血病(HCL) etc...



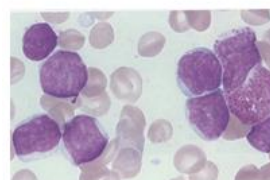
ATL
 花卉状の核
 抗HTLV-1抗体陽性
 CD2, CD3, CD4, CD5, CD25, CCR4 陽性
 CD7 陰性



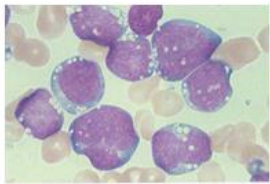
DLBCL
 大型、核形不整(は軽度～顕著細胞質に空胞を持つ)
 CD19, CD20, CD22, CD79a 陽性
 t(14;18)BCL2/IgH 20～30%



FL
 核中心性のくびれ(切れ込み)
 CD10, CD19, CD20, CD22, CD79a 陽性
 Bcl2, slg
 t(14;18)(q32;q21)

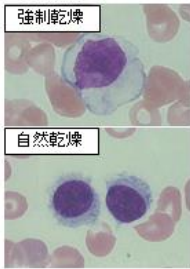


MCL
 小型～中型
 核縁の陥没(深い切れ込み)
 CD5, CD20, Bcl2, cyclin D1 陽性
 CD10 陰性
 t(11;14)(q13;q32)



BL

中型～大型、細胞質は好塩基性
多数の空胞を持つ
CD19,CD20,CD10,Bcl-6,MIB-1 陽性
Bcl-2 陰性
t(8;14)(q24;q32)



HCL

強制乾燥→目玉焼き様
自然乾燥→毛髪様突起、絨毛状
CD11c,CD25,CD103,CD123
annexin A1,HLA-DR } 陽性
酒石酸抵抗性酸ホスファターゼ染色
(TRAP)陽性

まとめ

・稀な疾患である、セザリー症候群を経験した。セザリー細胞は、ATLと類似の形態をもっており、しっかりとその他の疾患を除外していかなければならない。

・悪性リンパ腫は、形態や表面マーカー、染色体異常などに特徴がある。しっかりと整理して、診療に貢献したい。

【症例2】巨赤芽球性貧血

症例

年齢・性別: 70代 男性

主訴: めまい、吐き気

既往歴: 胃癌、大腸ポリープ

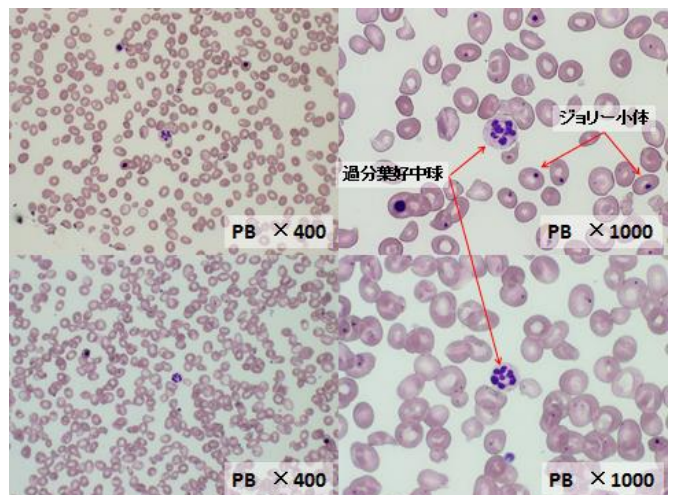
現病歴: 4月2日よりめまい、嘔気、全身倦怠感を訴え、近医を受診。血小板減少、吸収不良症候群の精査加療のため4月5日当院受診。

生化学検査	
Na	143mmol/L
K	5.33mmol/L
Cl	108mmol/L
Ca	8.7mg/dL
IP	3.5mg/dL
TIBC	257μg/dL
UIBC	27μg/dL
TP	6.3g/dL
ALB	4.0g/dL
UA	5.4mg/dL
BUN	13.8mg/dL

CRE	0.71mg/dL
AST	42IU/L
ALT	30IU/L
LD	726IU/L
ALP	218IU/L
γ-GT	39IU/L
T-Bil	2.7mg/dL
D-Bil	0.7mg/dL
血糖	131mg/dL
フェリチン	230.3ng/mL
CRP	0.03mg/

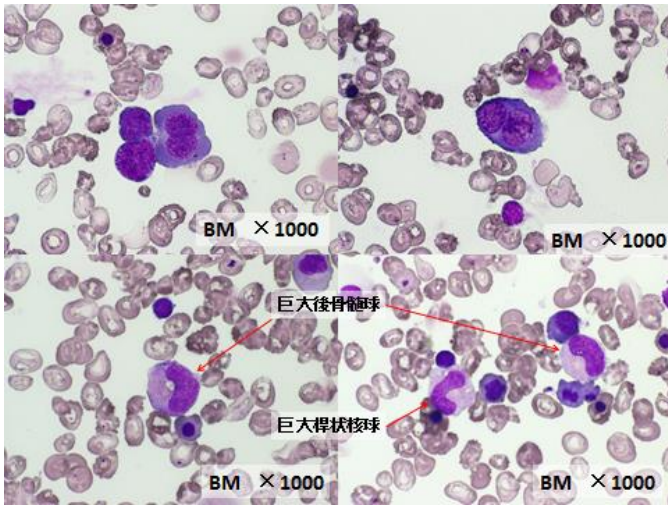
血算	
WBC	4.7×10 ³ /μL
RBC	1.34×10 ⁶ /μL
Hb	6.7g/dL
Hct	18.8%
MCV	140.3fL
MCH	50.0pg
MCHC	35.6%
PLT	38×10 ³ /μL
PLT確認	凝集無し

血液像	
Baso	0.0%
Eosin	1.0%
Stab	1.0%
Seg	29.0%
Lympho	66.0%
Mono	3.0%
Erythro-blast	21.0%



骨髓検査

NCC: 49400/μL Mfg: 6.25/μL M/E比: 0.45



顆粒球系		24.2%	赤血球系		53.2%
好中球系	Blast	0.4%	赤芽球系	ProEry	2.6%
	Pro	1.6%		NorBa	6.6%
	Myelo	3.8%		NorPo	11.6%
	Meta	3.2%		NorOr	23.6%
	Stab	6.2%	巨赤芽球系	NorBa	0.8%
	Seg	6.8%		NorPo	3.2%
Pro	0.0%	NorOr		4.8%	
好酸球系	Myelo	0.6%			
	Meta	0.2%	Mono	1.0%	
	Stab	0.4%	Lympho	20.6%	
	Seg	1.0%	Plasma	1.0%	

その他の所見

巨大後骨髄球、巨大桿状核球、過分葉好中球の出現

追加検査の結果

葉酸: 3.1(基準値: 4.0ng/mL以上)

ビタミンB₁₂: 50 ≧ (基準値: 180~914pg/mL)

巨赤芽球性貧血

(MA: Megaloblastic anemia)

骨髓に巨赤芽球が出現する貧血の総称。DNA合成障害に基づく核の成熟障害、無効造血を特徴とする。RNA・蛋白合成の障害は軽いため、細胞のサイズは大きくなりこれにより核と細胞質の成熟不一致がみられる

特徴

- 貧血症状 : 頭痛、めまい、息切れ、易疲労感
- 消化管症状 : 舌炎、舌乳頭萎縮、無胃酸症
- 神経症状 : しびれ、腱反射減弱、深部知覚障害、Babinski反射
- 無効造血 : 網赤血球、ハプトグロビン低値、LDH、間接ビリルビン高値
- その他 : 末梢血にてMCV高値 WBC、PLT低値、大型赤血球、Howell-Jolly小体、過分葉好中球の出現

無効造血

溶血との違い:

溶血とは赤芽球系は正常に骨髓で成熟し血管内へと放出され、その後成熟赤血球が血中や脾臓で破壊されることであるが、無効造血は芽球が**正常に血球に分化できない**ため、血管内へ放出される前に骨髓中で破壊されること。

共通所見

LDH ↑
間接ビリルビン ↑
尿中・便中ウロビリノゲン ↑
ハプトグロビン ↓
PI-DT1/2 ↓
%RCU ↓

異なる所見

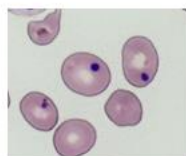
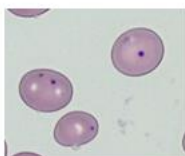
網赤血球数
溶血 ↑
無効造血 ↓

疾患

鉄芽球性貧血
巨赤芽球性貧血
骨髓異形成症候群
など

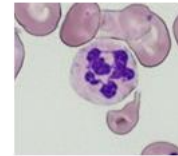
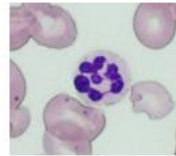
ハウエル・ジョリー小体

赤血球内に正染色赤芽球の核と同じ赤紫色に染まる1~2μmの凝縮した小体。核の遺残物で正常末梢血には認められないが巨赤芽球性貧血やMDS、サラセミアなどで出現する。



過分葉好中球

好中球の核が6分葉以上のもの。通常の好中球に比べ大型である。巨赤芽球性貧血やMDS、遺伝性核過分葉症などでみられる。



【症例3】慢性骨髄性白血病

症例:81歳 男性

- ▶主 訴:特になし
- ▶既往歴:大腸憩室出血、右鼠径ヘルニア
- ▶現病歴:高血圧に対し、近医を受診していた。
左手に針金が刺さりH28年2月整形外科受診。
左手の腫脹が強く、感染症有無確認のため血液検査施行。
白血球数が異常高値を示したため精査目的にて当院紹介となる。

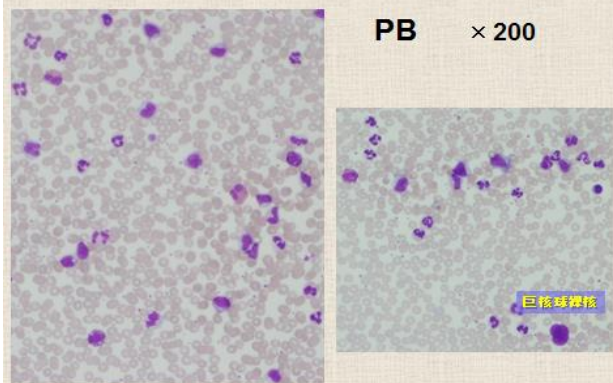
検査結果

生化学検査

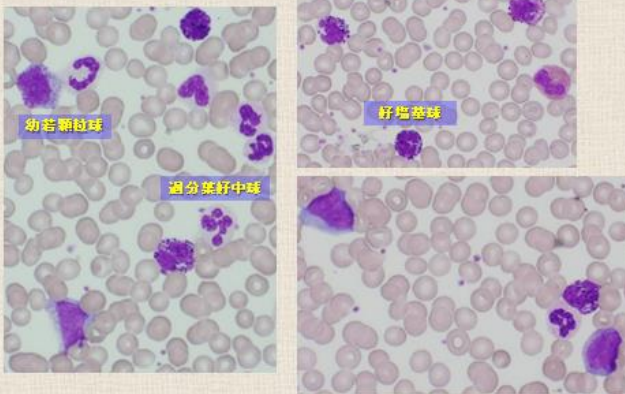
TP	6.7	g/dl	AMY	131	U/L
Alb	3.9	g/dl	UA	8.1	mg/dl
T-Bil	1.05	mg/dl	UN	16.8	mg/dl
AST	50	U/L	CRE	0.87	mg/dl
ALT	46	U/L	Na	142	mEq/l
LDH	789	U/L	K	3.7	mEq/l
γ-GT	37	U/L	Cl	109	mEq/l
LAP	48	U/L	CRP	0.24	mg/dl

血液検査

WBC	78.21	$\times 10^3/\mu\text{L}$
RBC	3.87	$\times 10^6/\mu\text{L}$
HGB	12.6	g/dl
HCT	37.9	%
MCV	97.9	fL
MCH	32.6	pg
MCHC	33.2	%
PLT	297	$\times 10^3/\mu\text{L}$



PB × 400



白血球目視分類

Stab	8.5	%	MBI	0.5	%
Seg	48.5	%	Pro	0.5	%
Lymp	6.0	%	Myero	19.0	%
Mono	4.5	%	Meta	4.0	%
Eosi	2.0	%	EBI	3/200	個/WBC
Baso	6.5	%			

- ◆形態所見
- ・赤大小不同
 - ・過分葉好中球
 - ・大型血小板
 - ・巨核球裸核

【検査データ・血液像で認められた異常所見】

- WBC・LDH・UAの異常高値
- 好塩基球の増加
- 幼若顆粒球の出現
- 過分葉好中球
- 大型血小板、巨核球裸核

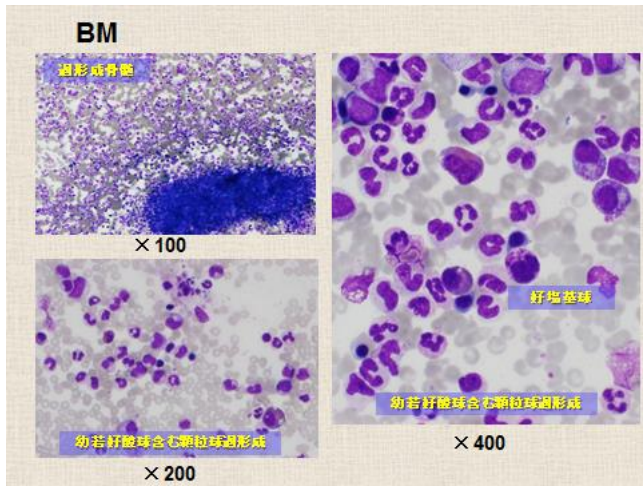


慢性骨髄性白血病(CML)?

非定型性慢性骨髄性白血病(aCML)の可能性も...???

確定診断に向けて更に必要な検査は...

- ◆好中球アルカリフォスファターゼ染色(NAPスコア)
- ◆ビタミンB₁₂
- ◆骨髄検査
- ◆腹部エコー・CT
- ◆Ph染色体の検索、BCR/ABL遺伝子解析



骨髄検査

◆骨髄像所見 **NCC 61.84万/μl MgK 682 /μl**

M.Blast: 1.6%	Mono: 1.2%	・有核細胞密度:増加 ・巨核球分布密度:増加 ・血小板産生像:減少 ・赤血球:大小不同(+)
pro: 2.4%	Ly: 0.8%	
myelo: 21.4%	Eo: 4.2%	
meta: 14.8%	Baso: 1.8%	
stab: 23.0%	E.Blast: 4.6%	
seg: 24.0%	Plasma: 0.2%	
	M/E比 20.3	

腹部エコー
脾 SI: 10.3×4.8=49.44>40
脾腫あり

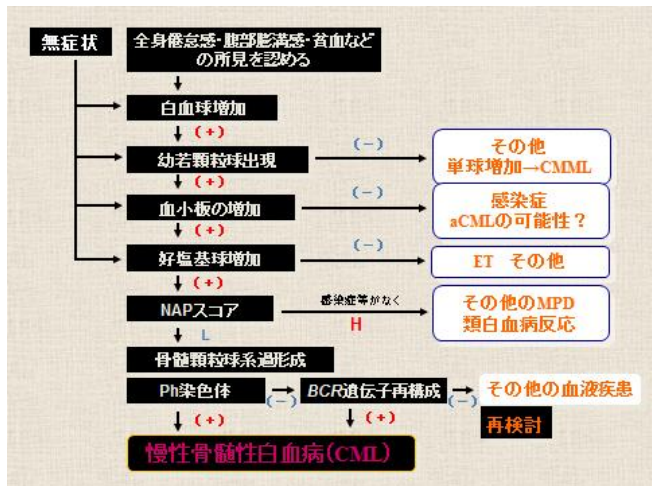
染色体検査結果

9番染色体と22番染色体の相互転座
Ph染色体
9番染色体の *abl* 遺伝子と22番染色体の *bcr* 遺伝子が融合
BCR/ABL遺伝子
腫瘍性増殖の原因となる BCR/ABLチロシンキナーゼが作られる

46,XY,t(9;22)(q34;q11)···20/20

遺伝子検査結果

Major *bcr/abl* 定量: **625以上**コピー/ASY(5未満)



慢性骨髄性白血病(CML)

- 全白血病の15~20%、日本人では慢性白血病の90%を占める
- 30~40歳代に多い(男性は女性の1.2~2.2倍)
- 無症状のことが多い
- 微熱、全身倦怠感、体重減少、腹部膨満感(肝脾腫、ときに巨脾)がみられる
- 血液検査では
WBC↑↑(好中球↑、好酸球・好塩基球)
RBC:→or↓
血小板:多くは↑
NAPスコア↓
- 生化学検査ではLDH↑、VB12↑、UA↑
- 染色体分析にて骨髄細胞のPh染色体t(9;22)を検出するか遺伝子解析にて、BCR/ABL融合遺伝子を確認

骨髄増殖性腫瘍

Myeloproliferative neoplasms

- ◆慢性骨髄性白血病
Chronic myelogenous leukemia(CML)
- ◆慢性好中球性白血病
Chronic neutrophilic leukemia(CNL)
- ◆真性赤血球増加症
Polycythemia vera(PV)
- ◆原発性骨髄線維症
Primary myelofibrosis(PMF)
- ◆本態性血小板血症
Essential thrombocythemia(ET)
- ◆慢性好酸球性白血病
Chronic eosinophilic leukemia, not otherwise specified
- ◆肥満細胞症
Mastocytosis
- ◆骨髄増殖性腫瘍, 分類不能型
Myeloproliferative neoplasm, unclassifiable(MNP,U)

骨髄増殖性腫瘍の鑑別

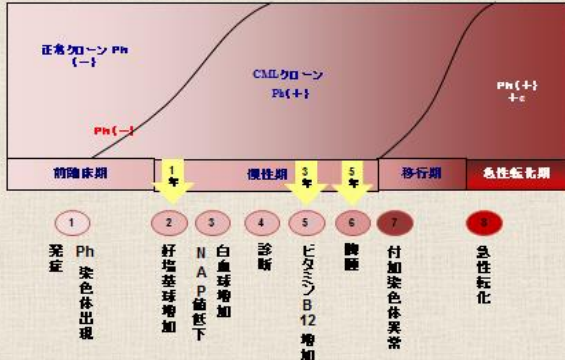
項目	CML	CNL	CEL	PMF	PV	ET
血小板数(1/μl)	多くは50万~		CELでは低下		40万~	60万~ (多くは100万~)
白血球数(1/μl)	1万~100万	2万~	増加	1万~100万	1万~100万	1万~100万
ヘモグロビン量	基準値	基準値~低下	低下	低下	>18.5(男) >16.5(女)	基準値~上昇
原形赤血球	-	-	-	+	-	-
好塩基球	増加					
好酸球	基準値~増加		著増 >1500/PB			
幼若白血球	+++	+	+	+++	+	+
赤芽球				++++		
NAPスコア	著しい低下	高値	多くは高値	多くは高値	多くは高値	多くは高値
骨髄像	3系統過形成			繊維化	3系統過形成	巨核球過形成
Ph染色体	+	-	-	-	-	-
脾腫	++	+	+	+++	+	+
その他	高ヒスタミン血症→胃十二指腸潰瘍		好酸球増多症(皮膚・肺が変異)		EPO低値	

CML 類縁疾患鑑別

	CML	aCML	CMML
血小板数	多くは >50万	多くは低下	多くは低下
好塩基球(末梢血)	≥ 2%	< 2%	< 2%
幼若顆粒球(末梢血)	> 20%	10~20%	< 10%
顆粒球 赤芽球 異形成 巨核球	+/- -/+ -/+	+/- +/- +/-	+ 50%の症例に+ 80%の症例に+
単球	< 3%	≤ 3~10%	≥ 3~10% (実数 > 1000/μl)
芽球 骨髄 (末梢血)	≤ 10% (PB < 2%)	< 20% (PB > 2%)	< 20% (PB < 2%)
赤芽球(骨髄) 異形成	< 10% (-)	< 10% (30%以上の時+)	> 10% (多くは+)
Ph染色体	+ (90%)	-	-
BCR-ABL再構成	+	-	-
NAP(末梢血)	低下	種々	種々

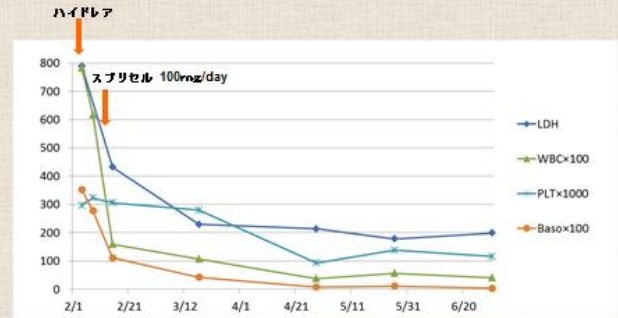
Ph(-)CML 類縁疾患 95例中; Ph-BCR+CGL(27.4%), aCML(34.7%), CMML(32.6%), CNL(3.2%), jCML(2.1%)

CMLの進展様式



ダサチニブ(スプリセル)療法

<データ時系列変化>



CML治療薬

- CML治療の第一選択薬であるイマチニブ(商品名:グリベック)はBCR/ABLチロシンキナーゼを阻害する分子標的薬剤。
- イマチニブは、BCR/ABLチロシンキナーゼのATP結合部位に競合的に結合し、基質のリン酸化を阻害する。
- これにより、促進されていたPh染色体(+)細胞のシグナル伝達は抑制され、アポトーシスに至る。
- 一方正常な細胞は、BCR/ABLチロシンキナーゼを発現していないため、イマチニブの作用による影響を受けない。
- 現在、イマチニブ(グリベック)の後継となる第2世代チロシンキナーゼ阻害剤(TKI)であるニロチニブ(タシグナ)とダサチニブ(スプリセル)は、イマチニブ(グリベック)が効きにくい変異型BCR-ABLチロシンキナーゼに対しても阻害活性を示す。
- 実際の臨床試験でも1次治療ではイマチニブを上回る寛解率が得られ、またイマチニブ抵抗性の2次治療においても高い有効性が示されている。当初の適応症にはイマチニブ抵抗性というほりがあったが、現在は、初発の慢性骨髄性白血病に対する1次治療薬としても使用可能。

まとめ

本症例は、白血球増多があり、血液像にて幼若顆粒球および芽球の出現と好塩基球の増加を認めた。
 加えて、LD・UAの上昇、脾腫なども見られ、以上の所見からCMLを疑った。
 確定診断はPh染色体(+)、BCR/ABL融合遺伝子が証明されたことによりなされた。
 また、移行期(AP)および急性転化(BP)の所見は見られず慢性期(Chronic phase)の病期状態であると診断された症例であった。