

症例 3

国立病院機構熊本医療センター
大野 剛史

症 例

症例 80歳代女性

主訴 末梢血に異常細胞出現

現病歴 2014年に菌状息肉症を発症し、2015年より近医にてエトポシド単剤、光線療法、エトレチナート、プレドニゾロン、放射線照射施行するもコントロール不良。モガムリズマブ8クール施行し、CRを得たため外来フォローをしていた。2016年4月に当院皮膚科紹介。外来にて治療中に汎血球減少を認め、治療を中止し入院。その後の採血にて末梢血に異常細胞の多数出現を認め、血液内科コンサルト。

検査所見

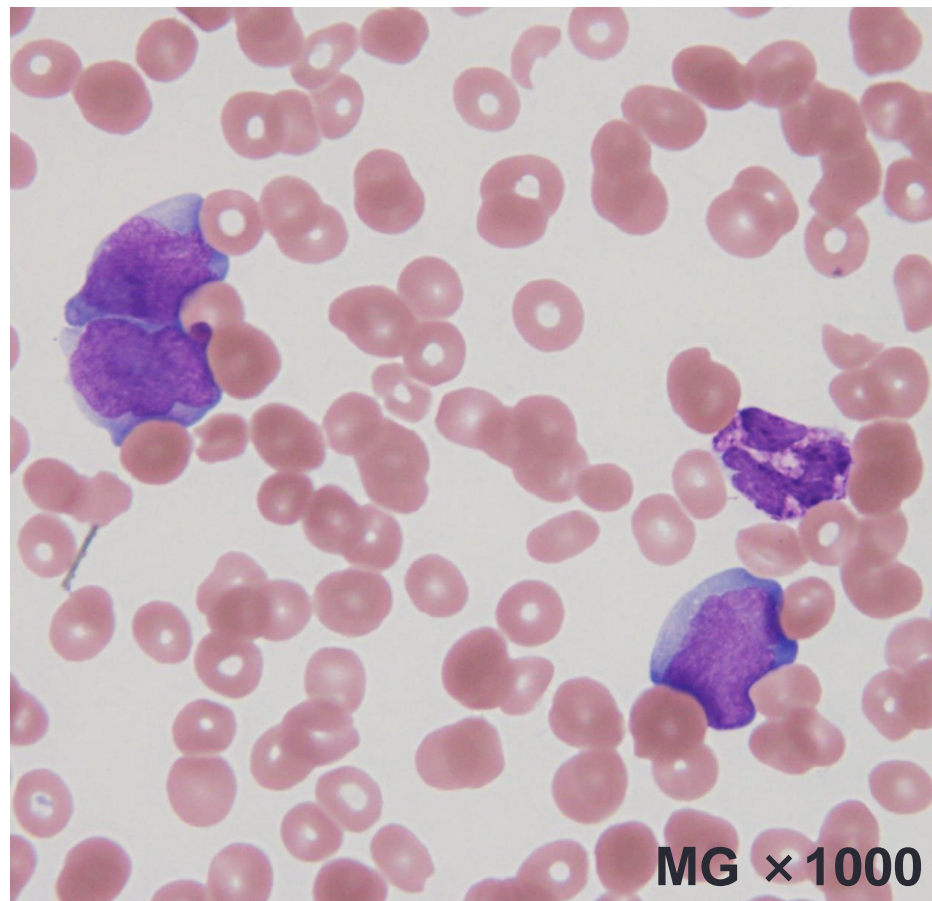
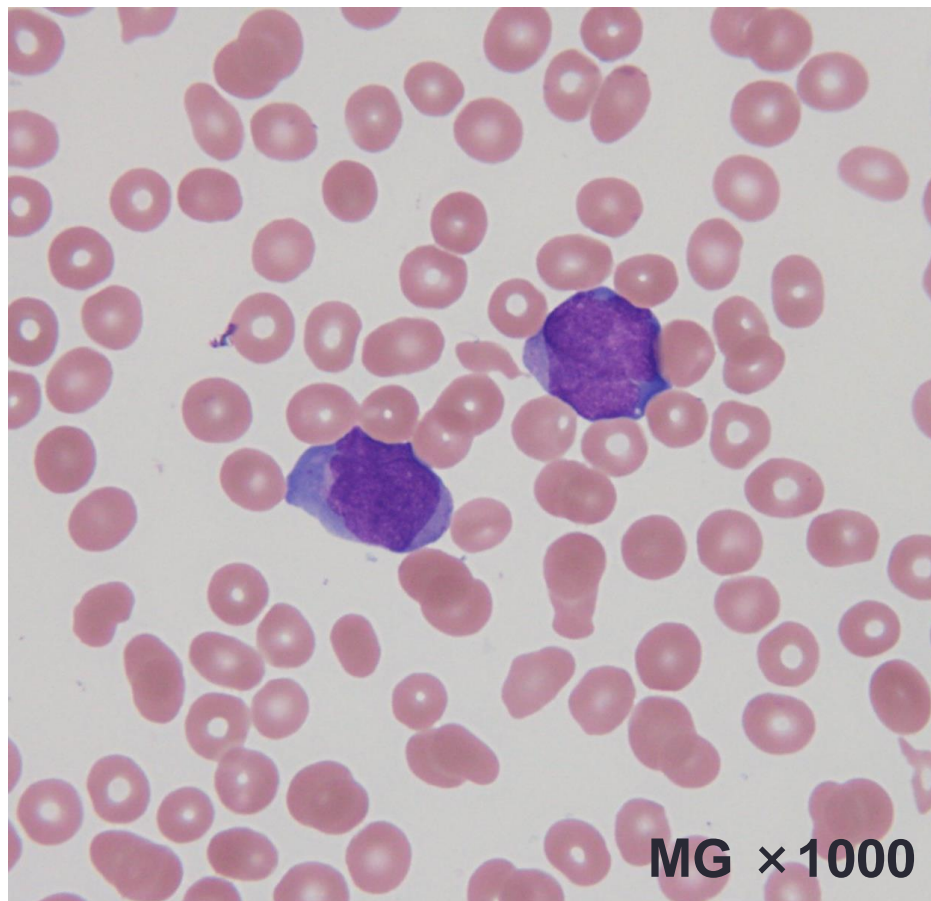
【血算】

WBC	17.1	$\times 10^3/\mu\text{L}$
RBC	2.56	$\times 10^6/\mu\text{L}$
Hb	8.6	g/dL
Hct	26.1	%
MCV	102.0	fL
PLT	40	$\times 10^3/\mu\text{L}$

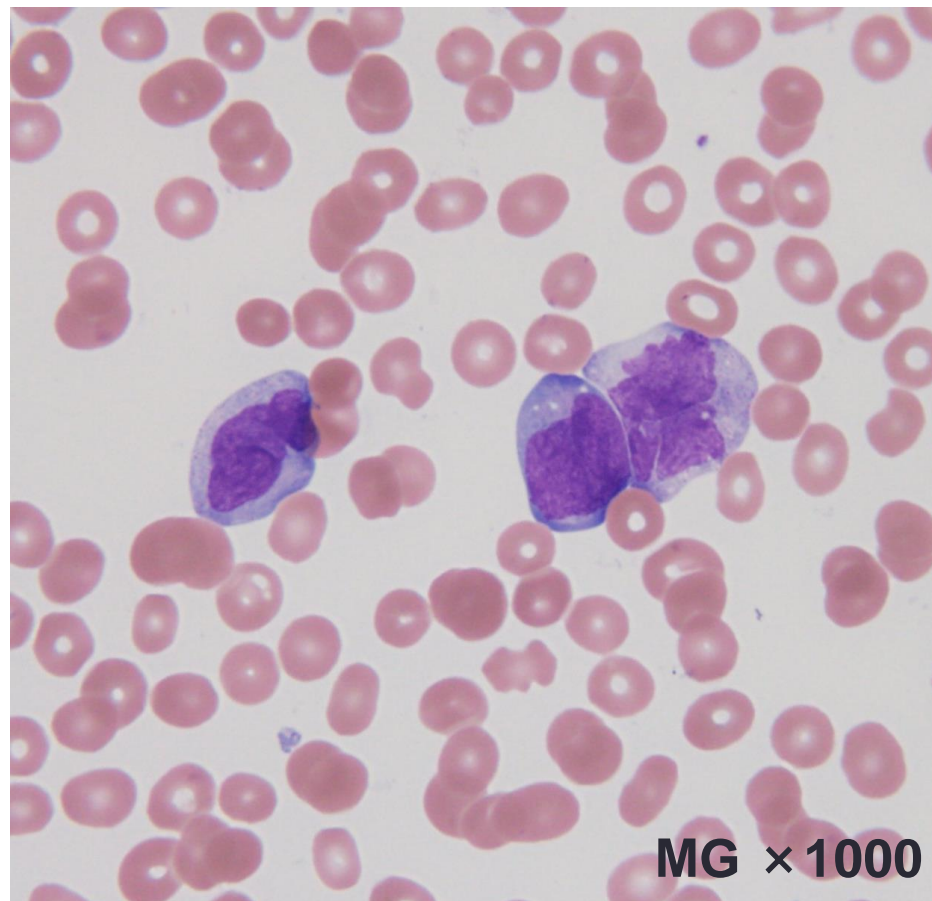
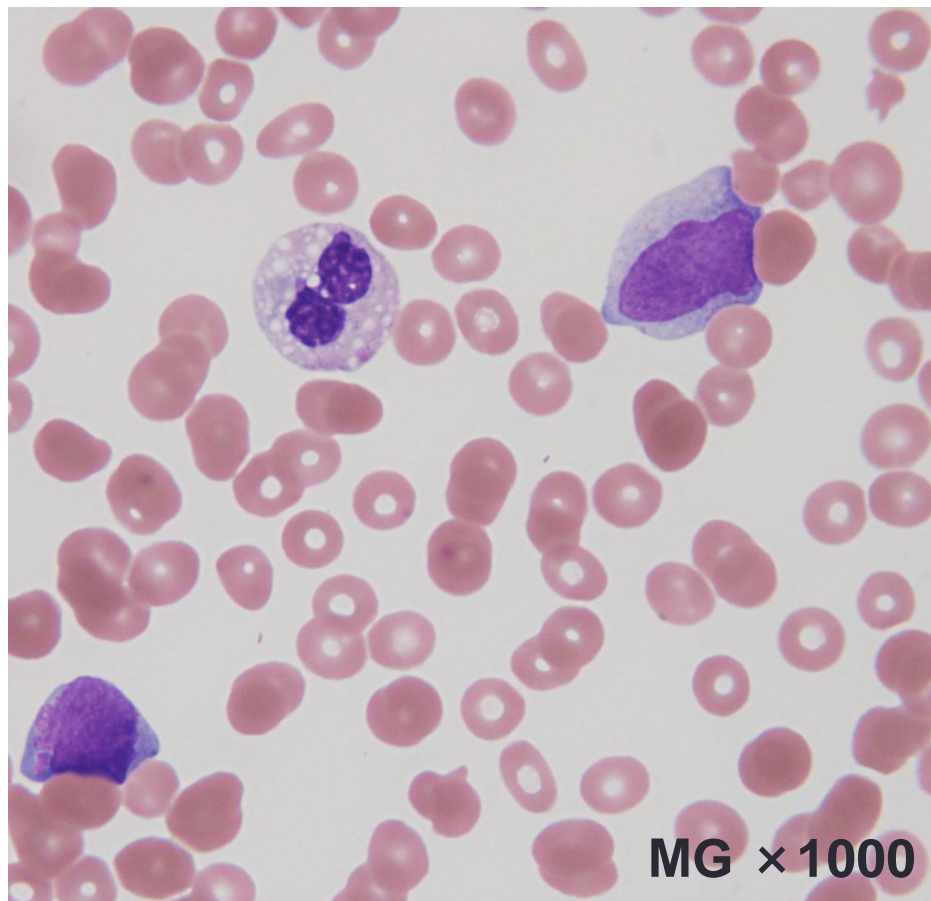
【生化学・免疫】

TP	6.7	g/dL
Alb	3.7	g/dL
A/G	1.2	
BUN	10	mg/dL
Cre	0.69	mg/dL
T-Bil	0.6	mg/dL
AST	30	IU/L
ALT	27	IU/L
LD	927	IU/L
Na	141	mEq/L
K	3.2	mEq/L
Cl	104	mEq/L
CRP	0.87	mg/dL

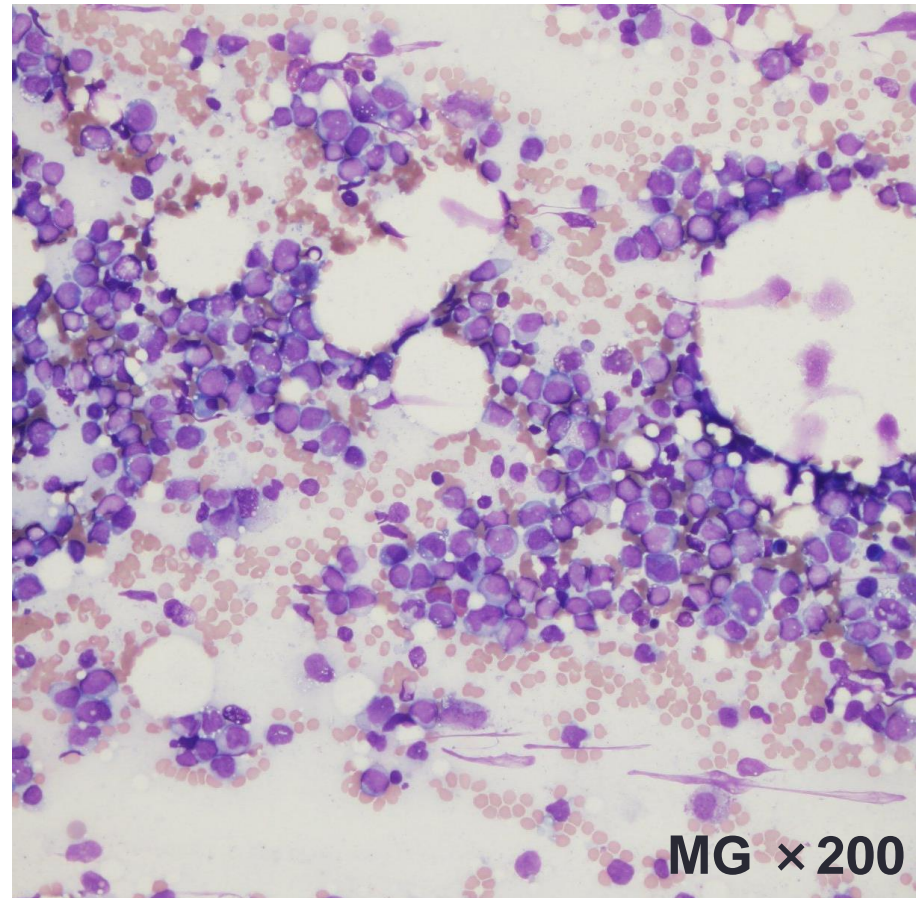
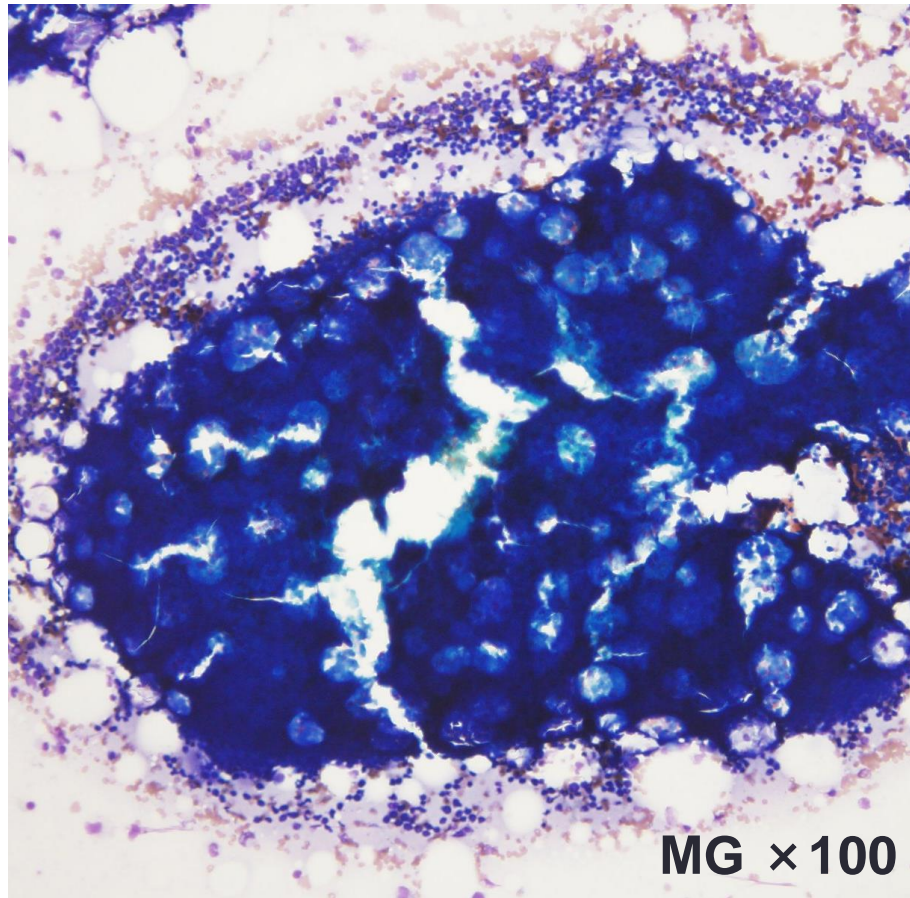
末梢血液像



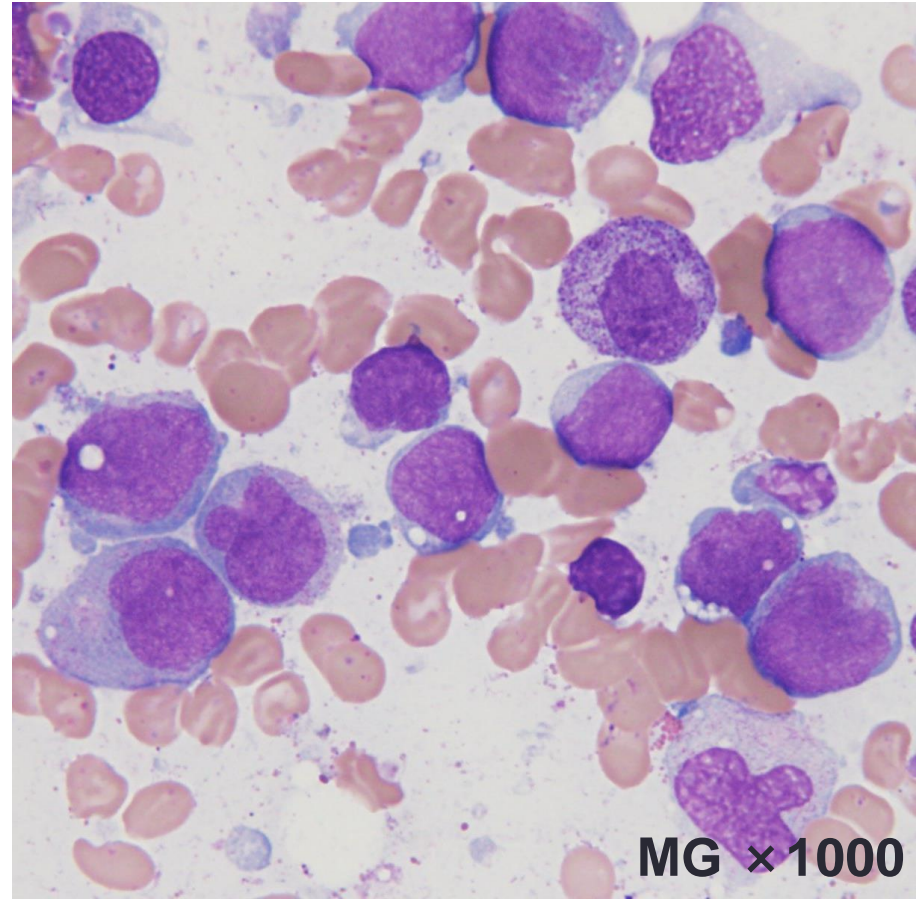
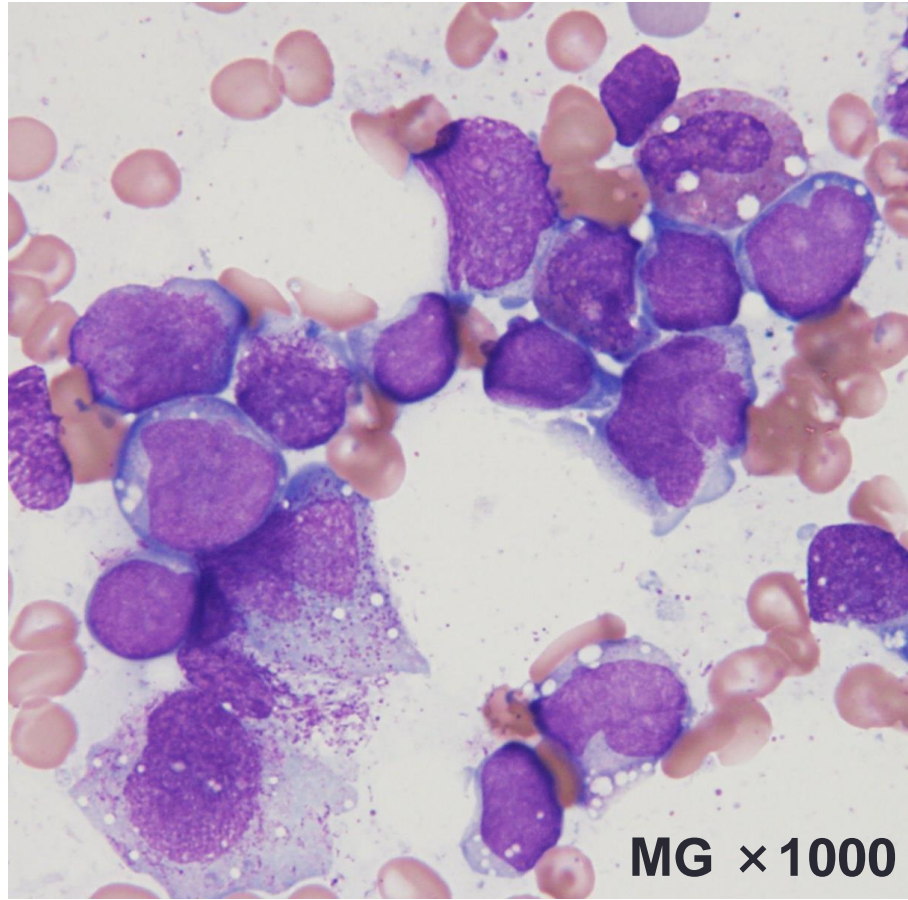
末梢血液像



骨髓像



骨髓像



骨髓像

