

症例3

くまもと森都総合病院

【年齢・性別】 59歳 男性

【主訴】 腰痛

【既往歴】 詳細不明

【現病歴】

9月頃に腰痛が出現。A病院を受診し、鎮痛剤処方経過観察となったが、さらに腰痛増強によりB病院を受診するもA病院同様に経過観察となった。その後、顔面に皮疹が出現したためC病院を受診。薬疹疑いで当院皮膚科紹介となった。入院時の採血で貧血、血小板減少、末梢血に異常細胞を認め、精査目的に血液内科転科となった。

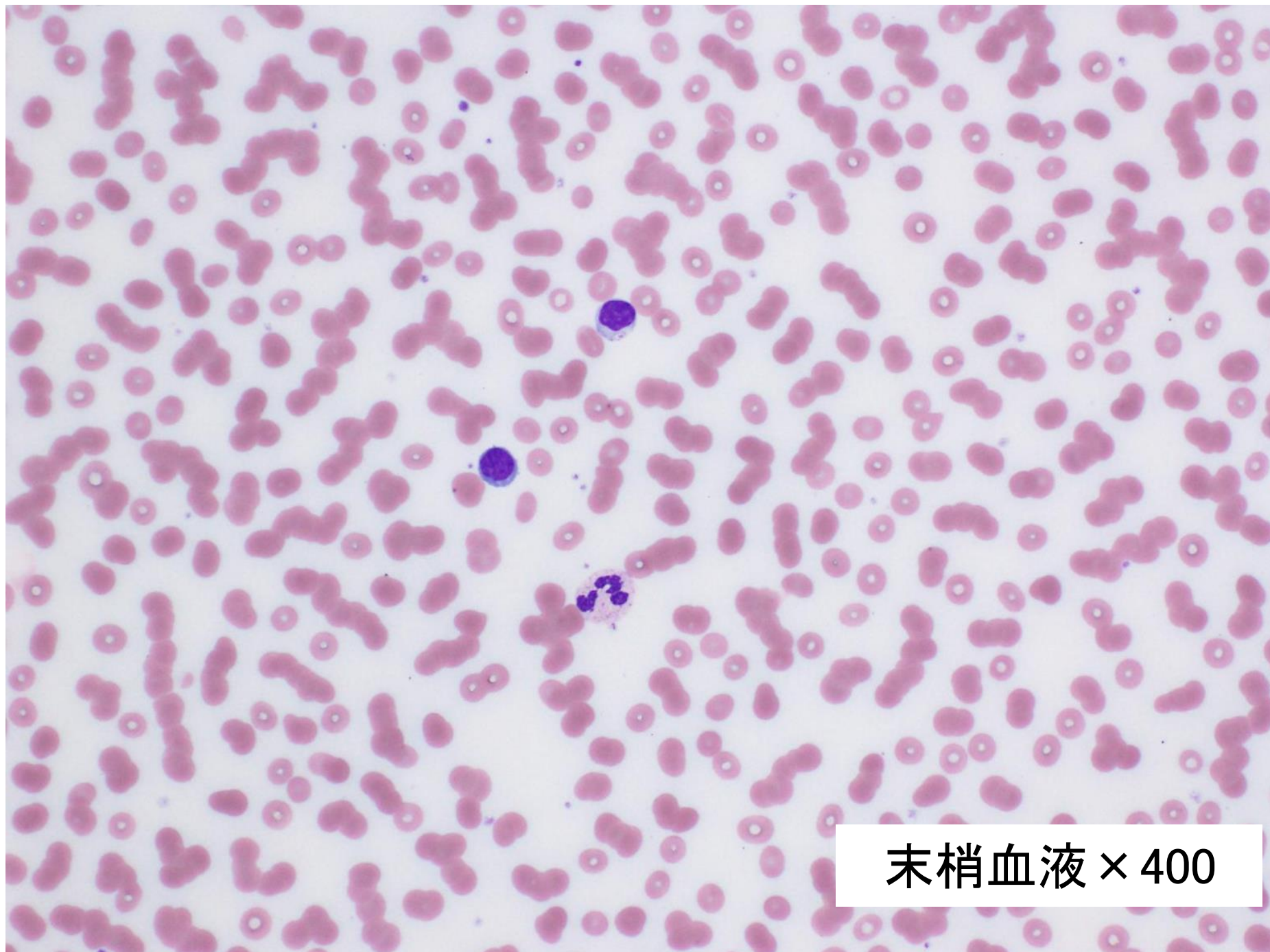
入院時採血結果 生化学

TP	10.5	g/dL	CRE	1.31	mg/dL
Alb	3.1	g/dL	UA	9.3	mg/dL
T-Bil	0.8	mg/dL	Na	139	mEq/L
AST	17	U/L	K	3.8	mEq/L
ALT	19	U/L	Cl	101	mEq/L
ALP	131	U/L	Ca	10.0	mg/dL
ChE	166	U/L	Mg	2.3	mg/dL
LDH	107	U/L	IP	4.3	mg/dL
γ -GTP	15	U/L	CRP	0.05	mg/dL
CPK	28	U/L	IgA	4696	mg/dL
Ferr	390.8	ng/mL	IgM	31	mg/dL
BUN	23.5	mg/dL	IgG	201	mg/dL

入院時採血結果 血液

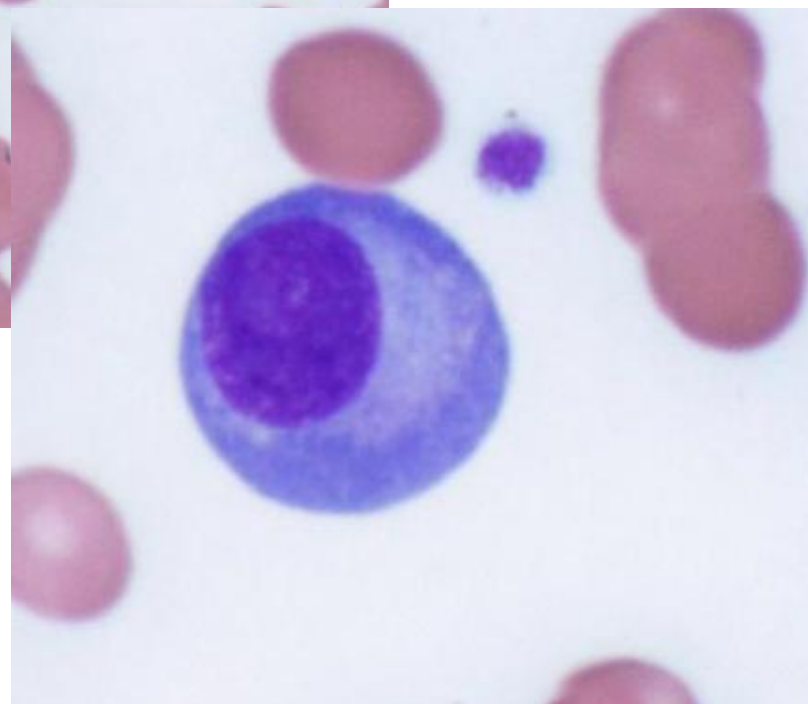
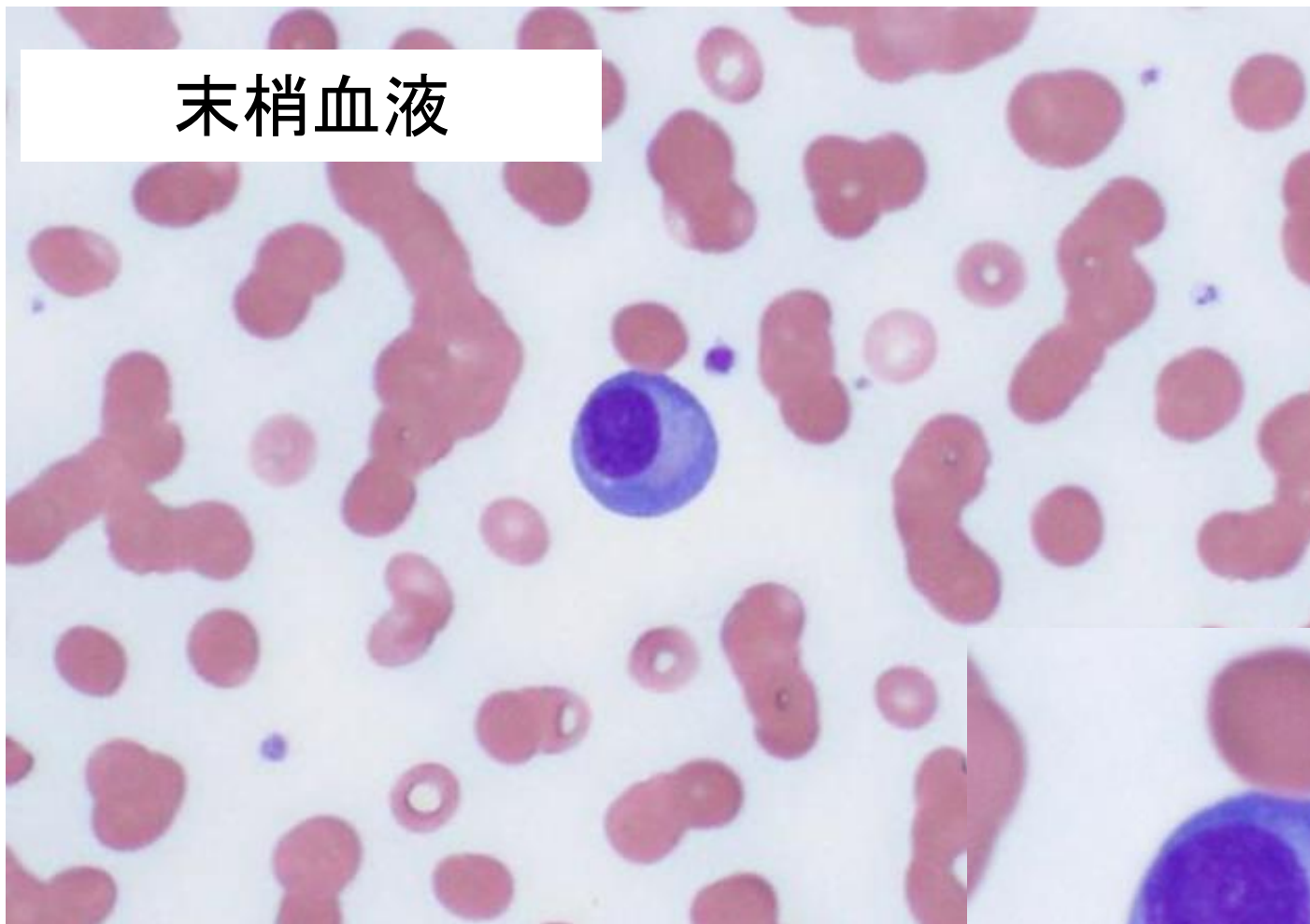
WBC	5.05	$\times 10^3 / \mu\text{L}$
RBC	3.22	$\times 10^6 / \mu\text{L}$
Hb	9.7	g/dL
Ht	28.4	%
MCV	88.2	fL
MCH	30.1	pg
MCHC	34.2	g/dL
PLT	108	$\times 10^3 / \mu\text{L}$
Reti	1.33	%

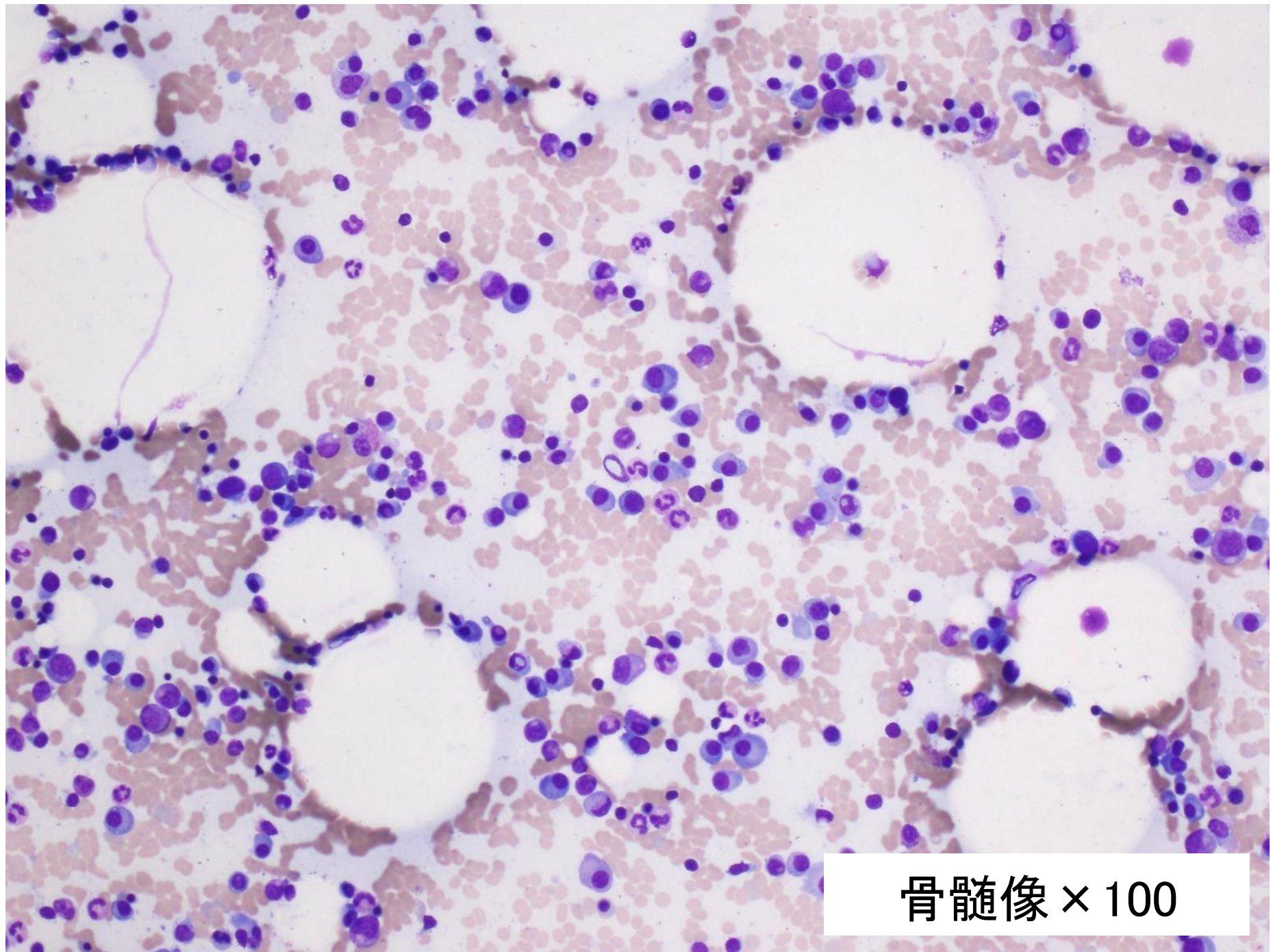
Baso	0.0	%
Eo	3.0	%
Met	1.0	%
St	5.0	%
Seg	44.0	%
Lymph	42.0	%
Mono	4.0	%
oth1	1.0	%



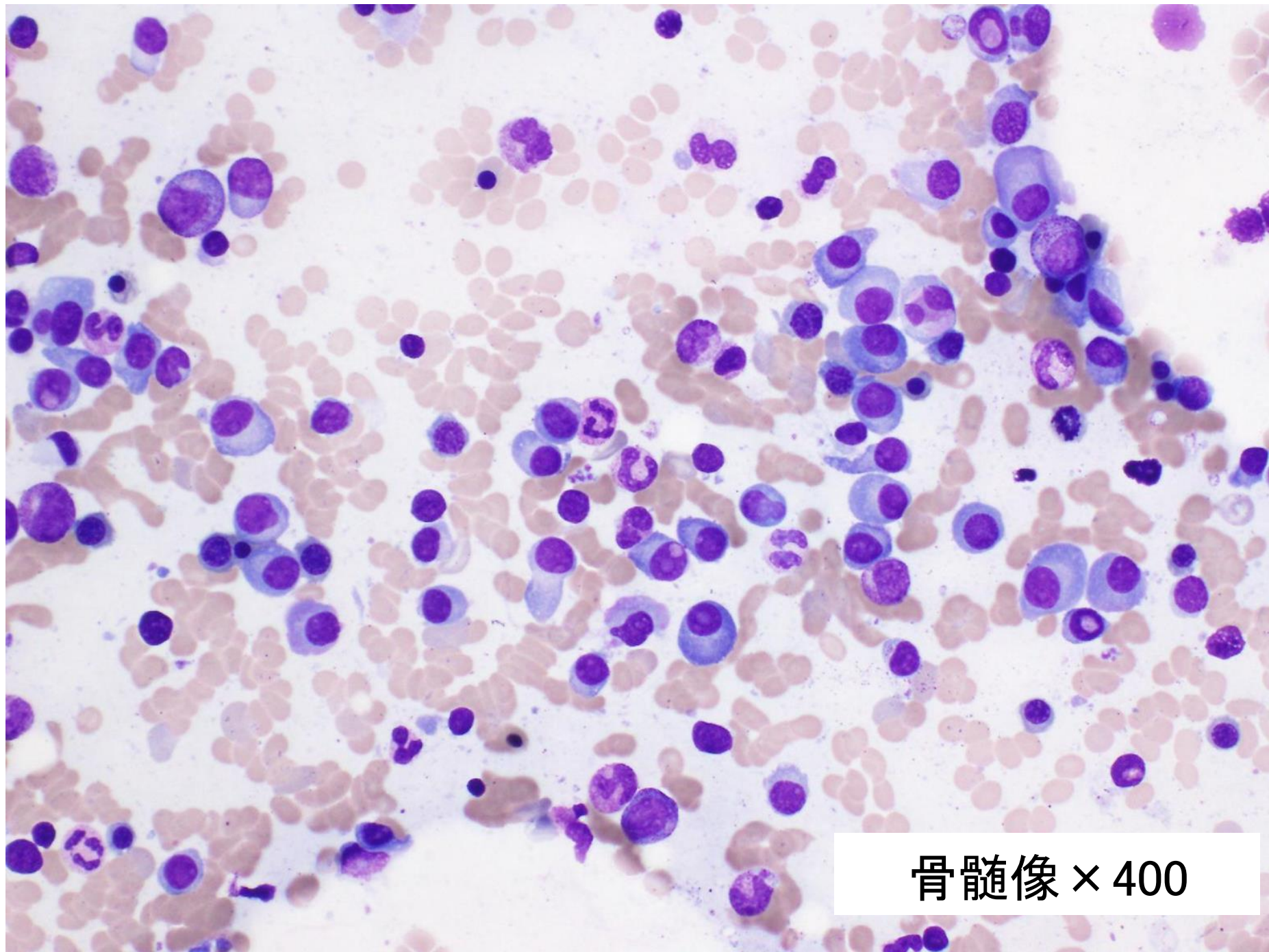
末梢血液 × 400

末梢血液





骨髓像 × 100



骨髓像 × 400

骨髓像 × 1000

